

LAVORO ORIGINALE

# “Fenomeno” di Brugada intermittente: una “trappola” elettrocardiografica simulante sofferenza miocardica acuta

Biagio Sassone, Roberto Vandelli,  
Giuseppe Di Pasquale

G Ital Aritmol Cardioslim 2002;3:117-121

Unità Operativa di Cardiologia, Ospedale di  
Bentivoglio, Bologna

## RIASSUNTO

In questo articolo viene descritto il caso clinico di un paziente portatore di un “fenomeno” di Brugada misconosciuto a causa dell’intermittenza nel tempo delle caratteristiche alterazioni elettrocardiografiche (blocco di branca destro di grado variabile associato a sopraslivellamento del tratto ST in V1-V3).

Il paziente, presentatosi in Pronto Soccorso per una precordialgia persistente associata a un sopraslivellamento del tratto ST in sede anteroseptale, non presente a un tracciato elettrocardiografico precedente, viene considerato come affetto da infarto miocardico acuto. Il successivo decorso clinico ha, invece, permesso di escludere la presenza di una patologia coronarica come causa della sintomatologia, mentre lo studio elettrofisiologico e i test farmacologici (con inibitori dei canali del sodio o con modulatori della bilancia neurovegetativa) hanno messo in evidenza alterazioni elettrocardiografiche tipiche dei pazienti affetti da sindrome di Brugada. Poiché il nostro paziente presentava un basso profilo di rischio per morte improvvisa, si è scelto di non impiantare un ICD in prevenzione primaria.

## Introduzione

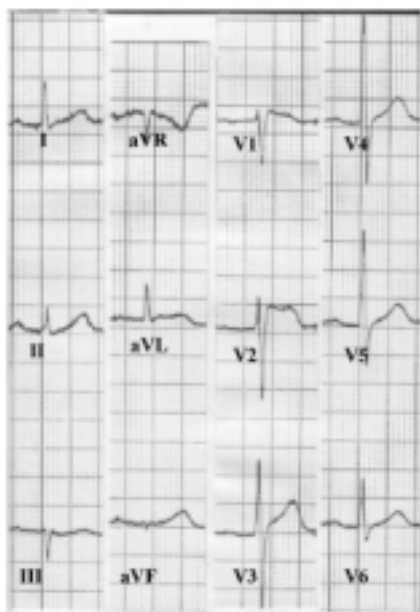
Nel 1992 Brugada e Brugada definiscono una nuova sindrome clinica ed elettrocardiografica caratterizzata da sincope o morte improvvisa dovuta a fibrillazione ventricolare in soggetti con sopraslivellamento del tratto ST nelle derivazioni V1-V3 e blocco di branca destro in assenza di cardiopatia strutturale.<sup>1</sup> Questa sindrome sembra essere legata a un disturbo elettrico primitivo del cuore causato da una mutazione sul gene SCN5A per la codifica dei canali cardiaci del sodio. Le caratteristiche alterazioni elettrocardiografiche costituiscono ancora oggi uno dei principali criteri per la diagnosi di sindrome di Brugada; purtroppo la loro instabilità nel tempo, caratterizzata da periodiche attenuazioni del fenomeno fino alla completa normalizzazione dell’ECG, rappresenta uno dei principali problemi diagnostici.<sup>2-4</sup> Attualmente non sappiamo se la normalizzazione transitoria dell’ECG durante il follow-up di un paziente fornisca informazioni prognostiche,<sup>5</sup> sebbene alcuni dati

in letteratura mostrino che il rischio di un arresto cardiaco è simile fra pazienti con forma stabile e forma intermittente del fenomeno elettrocardiografico di Brugada.<sup>6</sup> I pazienti con sindrome di Brugada asintomatici costituiscono, quindi, un problema diagnostico cruciale. Da qui l'importanza dei test farmacologici con agenti bloccanti i canali del sodio per individuare le forme "nascoste" della malattia.<sup>7</sup>

Descriviamo il caso di un paziente con riscontro occasionale di fenomeno di Brugada in corso di ricovero per una precordialgia suggestiva per dolore coronarico.

## Caso clinico

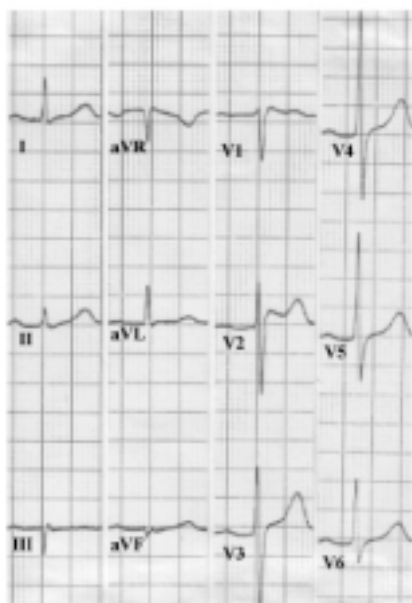
Un uomo di 50 anni nel settembre del 1999 è stato ricoverato presso la nostra Unità Coronarica con il sospetto di infarto miocardico acuto a sede anteroseptale. Il paziente da circa 1 ora accusava un forte dolore precordiale oppressivo irradiato in sede infrascapolare e al giugulo, associato a profusa sudorazione algida. Fra i fattori di rischio cardiovascolare venivano riferiti una passata abitudine al tabagismo e una familiarità per cardiopatia ischemica. Nella sua storia clinica non emergeva alcuna patologia internistica né cardiovascolare



Elettrocardiogramma eseguito al momento del ricovero in corso di dolore toracico.

FIGURA 1

ad eccezione di un'ipertrigliceridemia ben controllata dalla terapia con fibrati. A una prima valutazione clinica il paziente appariva fortemente addolorato al precordio e al dorso, non erano presenti segni di scompenso emodinamico, i polsi arteriosi periferici erano isonormosfigmici, la pressione arteriosa 130/60 mmHg. L'ECG a 12 derivazioni in corso di ritmo sinusale a 83 bpm mostrava un sopraslivellamento di 0,4 mV del tratto ST-T in V1-V2, caratterizzato da una prominente deflessione positiva del tratto terminale del QRS (onda J) seguita da un tratto ST sopraslivellato a convessità superiore e decorso discendente che terminava con un'onda T tendenzialmente negativa; era, inoltre, presente un lieve disturbo della conduzione intraventricolare destra; la durata del QRS e del QTc erano rispettivamente 100 msec e 418 msec (Figura 1). Il paziente, nelle ore successive al ricovero, aveva fornito un ECG standard eseguito nel 1997 in pieno benessere e in corso di ritmo sinusale a 88 bpm che mostrava la preesistenza di un blocco di branca destro incompleto associato a un lieve sopraslivellamento del tratto ST-T con aspetto a tipo ripolarizzazione precoce che venne interpretato come variante normale (Figura 2). Visto il persistere del quadro clinico anche dopo infusione e.v. di nitroglicerina, si è proceduto alla terapia fibrinolitica con rtPA per il trattamento dell'infarto miocardico acuto. Al termine dei 90 minuti di trattamento fibrinolitico, era ancora presente un lieve dolore precordiale mentre l'ECG mostrava un sopraslivellamento del tratto ST-T a concavità superiore e onda T positiva, sovrapponibili alle alterazioni osservate nell'ECG eseguito nel 1997. Nelle ore successive il paziente ha accusato altre crisi di dolore precordiale irradiato al dorso in assenza di modifiche elettrocardiografiche, insensibili alla somministrazione di nitrato sublinguale. Nei giorni seguenti il paziente è rimasto asintomatico. Il dosaggio seriato degli enzimi di citonecrosi miocardica è sempre rimasto nel range di normalità, così come i restanti parametri ematochimici. Abbiamo escluso l'ipotesi di un'embolia polmonare per la normalità dell'emogasanalisi e dei fattori di degradazione del fibrinogeno. L'Rx del torace non ha evidenziato lesioni a carico del parenchima polmonare. Un esame eco-Doppler cardiaco transtoracico e transesofageo ha escluso patologie strutturali a carico del cuore e dell'aorta toracica. Abbiamo ritenuto ragionevole escludere l'origine coronarica del-



Elettrocardiogramma eseguito in pieno benessere due anni prima del ricovero attuale.

FIGURA 2

la sintomatologia sulla base dei risultati di normalità di un treadmill test massimale e una scintigrafia miocardica da sforzo eseguiti in assenza di terapia coronaroattiva. L'ipotesi di un'origine dispeptica del quadro clinico non è stata confermata da un'indagine EGDS. Lo studio del mediastino mediante RMN, per escludere causa meccanica delle alterazioni ECG grafiche e della sintomatologia dolorosa, è risultato nella norma. Negativa è risultata la ricerca dei potenziali tardivi. Un esame Holter ha documentato una sporadica aritmia extrasistolica ventricolare, non complessa. Lo studio elettrofisiologico (SEF) ha mostrato normali valori degli intervalli basali ad eccezione di un lieve allungamento dell'HV a 77 msec. Il tempo di recupero del nodo del seno e la funzione del nodo atrioventricolare sono risultati normali. L'infusione e.v. di ajmalina (1 mg/kg) ha provocato la comparsa di una marcata onda J e la negativizzazione dell'onda T, mentre l'infusione e.v. di isoproterenolo (0,02 µg/ml/min) ha normalizzato completamente il quadro elettrocardiografico (Figura 3). La stimolazione ventricolare programmata, eseguita in apice e nel tratto di efflusso del ventricolo destro fino a triplice extrastimolo con accoppiamento minimo a 200 msec, su drive con ciclo di 600, 500 e 430 msec, ha in-

dotto brevissimi runs di tachicardia ventricolare polimorfa.

Vista l'assenza di malattie cardiache, internistiche e neurologiche, abbiamo concluso che si trattasse di un fenomeno di Brugada con manifestazioni elettrocardiografiche intermittenti. Il paziente non è stato sottoposto a impianto di AICD per l'assenza di sintomi, familiarità per morte improvvisa e induzione di tachicardia ventricolare polimorfa sostenuta o fibrillazione ventricolare allo studio elettrofisiologico. È stato pianificato un periodico controllo ambulatoriale; inoltre le persone a più stretto contatto con il paziente sono state inserite in un programma di addestramento alle procedure di primo intervento per la rianimazione cardiorespiratoria. Attualmente è in corso lo studio molecolare per la ricerca di mutazione sui geni che controllano i canali del sodio.

## Discussione

Nel 1992 Brugada et al. definiscono i criteri per l'identificazione di una nuova sindrome clinica ed elettrocardiografica che già era stata intuita nel 1989 da Martini et al. con la descrizione di 6 casi di fibrillazione ventricolare in soggetti a cuore apparentemente sano.<sup>8</sup> La sindrome di Brugada è definita dalla comparsa di episodi sincopali o morte improvvisa in pazienti senza cardiopatia strutturale, con un ECG caratterizzato da un ritardo di conduzione intraventricolare destro di grado variabile e sopraslivellamento del tratto ST (onda J) in V1-V3.<sup>1</sup> Nel 1998 Chen et al. rafforzano l'ipotesi di un disturbo elettrico primitivo del cuore identificando una mutazione del gene SCN5A per la codifica dei canali cardiaci del sodio in un gruppo di pazienti con sindrome di Brugada.<sup>9</sup> Una perdita della funzione di questi canali produrrebbe un'inibizione della corrente depolarizzante di sodio su alcune aree epicardiche del ventricolo destro, responsabile di un gradiente di voltaggio transmurale tra epicardio ed endocardio che determina la comparsa all'ECG dell'onda J nelle derivazioni precordiali destre e, provocando una dispersione della ripolarizzazione, fornirebbe un'eccellente substrato funzionale per l'innescio di aritmie da rientro.<sup>10</sup>

Tutte le manifestazioni cliniche della sindrome di Brugada sono la conseguenza di tachiaritmie ventricolari maligne più comunemente rappresentate dalla ta-

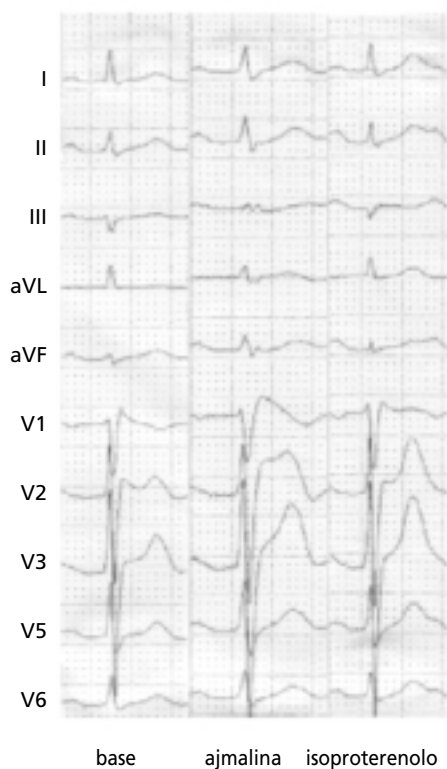
chicardia ventricolare polimorfa e dalla fibrillazione ventricolare. L'innescò di queste aritmie è tipicamente indipendente dallo stress fisico e mentale, con esordio frequente durante il riposo notturno. La morte improvvisa non è infrequente come sintomo d'esordio e l'età media dei soggetti sintomatici è tra la terza e la quarta decade di vita, ma già nella prima infanzia sono descritti eventi fatali.<sup>11</sup> Poiché attualmente l'unica terapia in grado di prevenire i sintomi è l'impianto di un AICD,<sup>1,12-14</sup> appare di vitale importanza una diagnosi preclinica dei pazienti asintomatici da sottoporre a stratificazione del rischio per la prevenzione primaria della morte improvvisa.

Il mezzo più appropriato per la conferma diagnostica è ancora oggi l'ECG che può mostrare, in soggetti senza cardiopatia strutturale, le alterazioni tipiche della sindrome di Brugada (elevazione del tratto terminale

del complesso QRS, sopraslivellamento discendente a convessità superiore del tratto ST, onda T negativa) sia in condizioni basali sia dopo somministrazione di farmaci che bloccano i canali del sodio (ajmalina, flecainide, procainamide, propafenone) o che agiscono sull'equilibrio del tono neurovegetativo ( $\beta$ -bloccanti, stimolanti  $\alpha$ -adrenergici, stimolanti i recettori muscarinici). Purtroppo, le alterazioni elettrocardiografiche che caratterizzano la sindrome di Brugada sono soggette a variazioni nel corso del tempo, e sono frequenti le fasi di transitoria normalizzazione dell'ECG, che rendono estremamente difficile la stima della reale incidenza di questa malattia nella popolazione generale.<sup>15,16</sup> Il nostro caso clinico descrive il riscontro occasionale di un fenomeno elettrocardiografico di Brugada legato all'esecuzione di un ECG eseguito per dolore toracico. La concomitanza di un sopraslivellamento del tratto ST, non presente a un ECG precedente, e di una precordialgia persistente ha rappresentato una "trappola" nell'iter diagnostico del nostro paziente che ha portato inizialmente a considerare l'ipotesi di un infarto miocardico acuto a sede anteroseptale. In questo caso è probabile che le caratteristiche alterazioni dell'ECG siano state esacerbate dall'iperventilazione legata alla forte sintomatologia dolorosa accusata dal paziente al momento del ricovero. La conferma diagnostica è venuta dai test farmacologici eseguiti durante il SEF, dove la somministrazione di ajmalina ha esacerbato le alterazioni del tratto ST mentre l'isoproterenolo le ha fatte regredire.

Quando il nostro paziente venne ricoverato, i criteri per la stratificazione del rischio erano quelli proposti dallo schema di Brugada et al. che prevedeva una suddivisione dei pazienti in 4 classi, sulla base di caratteristiche cliniche e sull'inducibilità al SEF di aritmie ventricolari maligne.<sup>17,18</sup> Secondo questo schema il nostro paziente è stato inquadrato nella categoria D (asintomatico, anamnesi familiare negativa, non inducibilità al SEF) e quindi non è stata posta indicazione all'impianto di AICD, ma al controllo clinico periodico per valutare la comparsa di sintomi (in particolare la sincope) legati ad aritmie.

La gestione terapeutica di questi pazienti costituisce un importante nodo decisionale, soprattutto alla luce di alcuni dati che segnalavano in soggetti asintomatici un elevato rischio (oltre il 30%) di sviluppare un arresto cardiaco nei 2 anni successivi alla diagnosi



Test farmacologici: accentuazione delle alterazioni del tratto ST durante infusione di ajmalina e normalizzazione del quadro elettrocardiografico durante infusione di isoproterenolo.

FIGURA 3

elettrocardiografica di fenomeno di Brugada.<sup>6</sup> In realtà, Priori et al. hanno recentemente condotto uno studio su 200 pazienti con sindrome di Brugada, la più vasta popolazione disponibile in letteratura, che ridimensiona il rischio di arresto cardiaco in pazienti definiti fenotipicamente negativi, cioè portatori di mutazione sul gene SCN5A in assenza di sintomi e di alterazioni tipiche basali elettrocardiografiche, attestandosi su un'incidenza del 5% in 4 decenni di follow-up.<sup>19</sup> Gli autori, inoltre, analizzano il ruolo, ancora conflittuale,<sup>20,21</sup> del SEF come mezzo di stratificazione prognostica, confermando precedenti osservazioni sul valore scarsamente predittivo del SEF; in questo studio, infatti, i pazienti risultati inducibili al SEF non hanno mostrato un incremento del rischio di arresto cardiaco rispetto ai pazienti non inducibili. Viene invece evidenziato il forte peso predittivo della presenza simultanea di sincope nella storia clinica e di alterazioni diagnostiche all'ECG basale. La combinazione di queste 2 variabili cliniche ha individuato un gruppo di pazienti con un'incidenza di arresto cardiaco del 44%.

Anche alla luce di questi recentissimi dati sulla storia naturale della sindrome di Brugada, il nostro paziente può essere considerato a basso profilo di rischio per morte cardiaca e non candidato all'impianto di un AICD. Diventa, invece, sempre più discutibile la decisione di sottoporre a un SEF per induzione di aritmie un paziente con sindrome di Brugada asintomatico.

## Bibliografia

1. Brugada P, Brugada J. Right bundle branch block, persistent ST segment elevation and sudden cardiac death: a distinct clinical and electrocardiographic syndrome. *J Am Coll Cardiol* 1992;20:1391-1396.
2. Nakazawa K, Matsumoto N, Takenobu H, et al. Characteristics of idiopathic ventricular fibrillation: with reference to electrocardiographic morphology of RBBB and ST elevation. *Heart (Jpn)* 1994;26:26-31.
3. Nakazawa K, Murayama M. The significance of autonomic nervous tone with idiopathic ventricular fibrillation in patients with right bundle branch block with ST elevation on ECG. *Heart (Jpn)* 1995;27:364-373.
4. Brugada J, Brugada P. Right bundle branch block, ST segment elevation and sudden cardiac death. Symptomatic, asymptomatic and intermittent forms. (Abstr). *J Am Coll Cardiol* 1995;93:719-716.
5. Brugada P, Brugada J, Brugada R. The Brugada syndrome. *Ann Noninvasive Electrocardiol* 2000;5:88-91.
6. Brugada R, Brugada J, Antzelevitch C, et al. Sodium channel blockers identify risk for sudden death in patients with ST-segment elevation and right bundle branch block but structurally normal hearts. *Circulation* 2000;8:510-515.
7. Antzelevitch C, Nesterenko VV, Yan JX. Ionic processes underlying the action potential. In: *Liebman J, editor, Electrogardiology '96: From the Cell to the Body Surface*. Singapore: World Scientific Publishing Co. Pte. Ltd 1996:219-229.
8. Martini B, Nava A, Thiene G, et al. Ventricular fibrillation without apparent heart disease. Description of six cases. *Am Heart J* 1989;118:1203-1209.
9. Chen Q, Kirsch GE, Zhang D, et al. Genetic basis and molecular mechanism for idiopathic ventricular fibrillation. *Nature* 1998;392:293-296.
10. Barry DM, Nerbonne JM. Myocardial channels: electrophysiological and molecular density. *Annu Rev Physiol* 1996;58:363-394.
11. Priori SG, Napolitano C, Giordano U, et al. Brugada syndrome and sudden cardiac death in children. *Lancet* 2000;355:808-809.
12. Kananuki H, Ohnishi S, Ohtuka M, et al. Idiopathic ventricular fibrillation induced with vagal activity in patients without obvious heart disease. *Circulation* 1997;95:2277-2285.
13. Brugada J, Brugada R, Brugada P. Right bundle-branch block and ST-segment elevation in leads V1 through V3. A marker for sudden death in patients without demonstrable structural heart disease. *Circulation* 1998;97:457-460.
14. Osher HL, Wolff L. Electrocardiographic pattern simulating acute myocardial injury. *Am J Med Sci* 1953;226:541-545.
15. Miyazaki T, Mitamura H, Myoshi S. Autonomic and antiarrhythmic modulation of ST segment elevation in patients with Brugada syndrome. *J Am Coll Cardiol* 1996;27:1061-1070.
16. Brugada P. Unpublished observations.
17. Brugada J, Brugada P, Brugada R. The syndrome of right bundle branch block ST segment elevation in V1 to V3 and sudden death – the Brugada syndrome. *Europace* 1999;1:156-166.
18. Brugada J, Brugada R, Brugada P. Pharmacological and device approach to therapy of inherited cardiac diseases associated with cardiac arrhythmias and sudden death. *J Electrocardiol* 2000;33:41-47.
19. Priori SG, Napolitano C, Gasparini M, et al. Natural history of Brugada syndrome: insights for risk stratification and management. *Circulation* 2002;105:1342-1347.
20. Priori SG. Foretelling the future in Brugada syndrome: do we have the crystal ball? *J Cardiovasc Electrophysiol* 2001;12:1008-1009.
21. Brugada P, Geelen P, Brugada R, et al. Prognostic value of electrophysiologic investigations in Brugada syndrome. *J Cardiovasc Electrophysiol* 2001;12:1004-1007.

### Indirizzo per la corrispondenza

Biagio Sassone  
Ospedale di Bentivoglio  
U.O. di Cardiologia  
Via Marconi, 35  
40010 Bentivoglio (BO)  
Tel.: 051/6644128  
Fax: 051/6644587  
e-mail: biagio64@libero.it