- Copyright - Il Pensiero Scientifico Editore downloaded by IP 216.73.216.242 Sun, 06 Jul 2025, 02:06:44

ARTICOLO ORIGINALE

Displasia aritmogena del ventricolo destro

Una malattia possibile anche nella tarda età?

Luca Paperini, Enrico Pardini, Marisa Carluccio, Domenica Di Santo, Maria Teresa Savoia, Anna Di Giorgio, Manuela Lorenzini, Alberto Genovesi Ebert, Massimo Lombardi,[1] Michele Galli

G Ital Aritmol Cardiostim 2005;1:22-27

U.O. Cardiologia-UTIC, ASL n. 6, Presidio Ospedaliero Livorno

[1]Laboratorio Risonanza Magnetica per Immagini, Istituto di Fisiologia Clinica, CNR, Pisa

Introduzione

La displasia/cardiomiopatia aritmogena del ventricolo destro (ARVD) è una malattia del muscolo cardiaco caratterizzata dalla presenza di infiltrazione fibrosa e/o adiposa di regioni più o meno estese del ventricolo destro.[1-2]

La presentazione clinica della ARVD avviene, prevalentemente, tra la prima e la quarta decade di vita[2,3] ed è rappresentata dalla comparsa di episodi di tachiaritmia ventricolare che vanno dall'extrasistolia ventricolare ripetitiva fino alla tachicardia ventricolare e/o fibrillazione ventricolare e che possono condurre alla morte cardiaca improvvisa.[4,5] La ARVD è infatti una delle cause più frequenti (20% circa) di morte cardiaca improvvisa nel giovane sportivo.

Nei casi di pazienti più anziani nei quali è stata descritta tale patologia, il quadro clinico prevalente è rappresentato non dalle aritmie ventricolari ma dallo scompenso cardiaco ventricolare destro o biventricolare.[6-9]

Presentiamo in questo lavoro la descrizione di 3 casi clinici di pazienti anziani con diagnosi di ARVD associata non a scompenso cardiaco ma ad aritmie ventricolari sostenute sintomatiche.

Caso 1

Paziente maschio, C.D. di anni 53. Praticante attività sportiva agonistica (podismo e ciclismo); durante le valutazioni mediche per idoneità allo sport erano stati saltuariamente rilevati un'extrasistolia ventricolare e un aspetto compatibile con ipertrofia ventricolare sinistra ai tracciati ECG. Ipertensione arteriosa lieve in terapia con perindopril e indapamide in associazione. Nessun precedente cardiologico.

Dopo attività fisica intensa comparsa di cardiopalmo. Per il perdurare della sintomatologia dopo circa 13 ore il paziente si reca al pronto soccorso. Alla registrazione ECG si evidenziano tachicardia a QRS largo, FC 230/min, durata del QRS 165 ms, morfologia a BBS con asse elettrico del QRS –30° (Fig. 1). La PA è 130/100 mmHg. Il paziente è sintomatico esclusivamente per cardiopalmo. Viene sottoposto a terapia farmacologica con amiodarone ev, con ripristino del ritmo sinusale. Il tracciato ECG successivo mostra una lieve deviazione assiale sinistra del QRS sul piano frontale (–8°), un intervallo QT ai limiti alti della norma (QTc 404 ms) e la presenza di onde T negative delle derivazioni DI-DII-DIII-aVF e V4-V6.

- Copyright - Il Pensiero Scientifico Editore downloaded by IP 216.73.216.242 Sun, 06 Jul 2025, 02:06:44

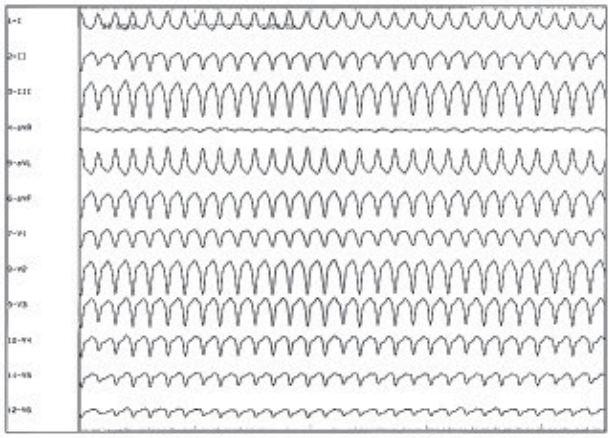

FIGURA 1 Tachicardia a QRS largo, FC 230/min, durata del QRS 165 ms, morfologia a BBS con asse elettrico del QRS –30°.

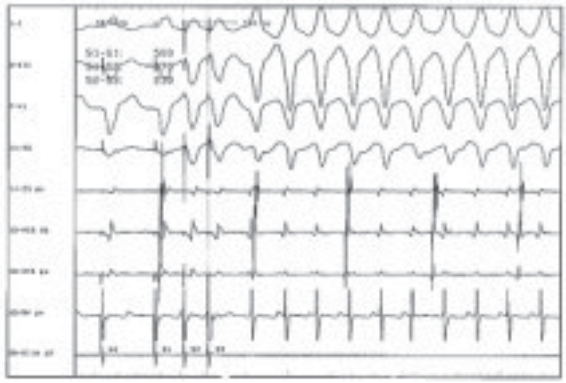

FIGURA 2 Studio elettrofisiologico con induzione mediante stimolazione ventricolare programmata da apice ventricolare destro e tecnica del doppio extrastimolo di tachicardia ventricolare monomorfa sostenuta con ciclo 300 ms, morfologia identica alla tachicardia clinica, interrotta con overdrive ventricolare.

L'ecocardiogramma eseguito immediatamente dopo il ripristino del ritmo sinusale mostra una lieve riduzione della funzione sistolica ventricolare sinistra FE (45%) senza evidenti zone di asinergia, una lieve dilatazione ventricolare destra con evidente trabecolatura parietale e ipocinesia della porzione apicale.

Nei successivi giorni il paziente si mantiene clinicamente stabile, privo di aritmie ipercinetiche al monitoraggio elettrocardiografico e in buon equilibrio emodinamico. I comuni esami di laboratorio ripetutamente eseguiti risultano nei limiti della norma. Il controllo ecocardiografico evidenzia ripristino di normale funzione sistolica ventricolare sinistra (FE 65%). Viene sottoposto a test alla flecainide (negativo), indagine coronarografica (albero coronarico indenne da lesioni), studio elettrofisiologico (induzione riproducibile con stimolazione ventricolare programmata da apice ventricolare destro e tecnica del doppio extrastimolo di tachicardia ventricolare monomorfa sostenuta con ciclo 300 ms, morfologia identica alla tachicardia clinica, interrotta con overdrive ventricolare) (Fig. 2) e RM cardiaca (ventricolo destro di normali dimensioni e funzione sistolica globale; zone di asinergia a livello della regione para-apicale inferiore e del cono di efflusso con disomogeneità del segnale compatibile con infiltrazione adiposa).

Veniva fatta diagnosi di ARVD sulla base dei criteri della Task Force (2 criteri maggiori e 1 minore) e il paziente era sottoposto a impianto di AICD definitivo bicamerale.

Durante il follow-up di 16 mesi, in terapia farmacologica con atenololo, il paziente è asintomatico.

Caso 2

Paziente maschio, G.M. di anni 65. Importante attività sportiva agonistica (sollevamento pesi, lotta libera, ciclismo, podismo) eseguita fino all'età di 55 anni. Non significativi precedenti cardiologici nell'anamnesi remota. Un anno or sono episodio di cardiopalmo insorto a riposo, di lunga durata, a remissione spontanea; a seguito di tale episodio eseguiva tracciato ECG che risultava normale.

Giunge in pronto soccorso per comparsa, durante rapporto sessuale, di cardiopalmo associato a presincope e vomito; ipotensione arteriosa con PA sistolica 80 mmHg. Il tracciato ECG mostra tachicardia a QRS largo, FC 210/min, durata del QRS 160 ms, morfologia a BBS, asse elettrico del QRS +120°, evidente dissociazione atrioventricolare (Fig. 3). Il paziente viene sottoposto a cardioversione elettrica in anestesia generale con ripristino del ritmo sinusale.

Il tracciato ECG eseguito successivamente alla cardioversione mostra ritmo sinusale, FC 75/min, EAS, presenza di onde T negative nelle derivazioni V1-V4, presenza di evidente onda epsilon nelle derivazioni V1-V3 (Fig. 4). L'ecocardiogramma evidenzia sostanziale normalità delle sezioni cardiache sinistre, importante dilatazione ventricolare destra con ipocinesia parietale moderata e presenza di evidenti trabecolature e recessi delle pareti esplorabili e dell'apice.

- Copyright - Il Pensiero Scientifico Editore downloaded by IP 216.73.216.242 Sun, 06 Jul 2025, 02:06:44

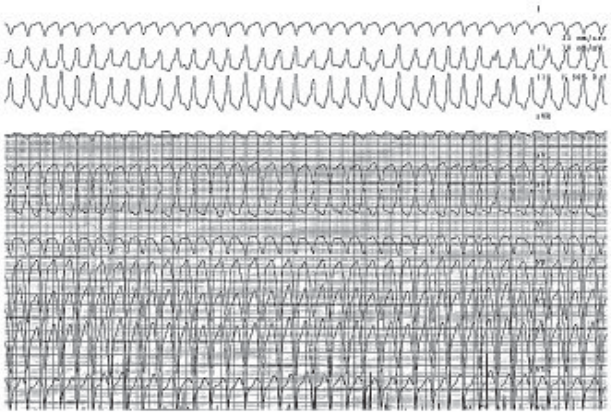

FIGURA 3 Tachicardia a QRS largo, FC 210/min, durata del QRS 160 ms, morfologia a BBS, asse elettrico del QRS +120°, evidente dissociazione atrioventricolare.

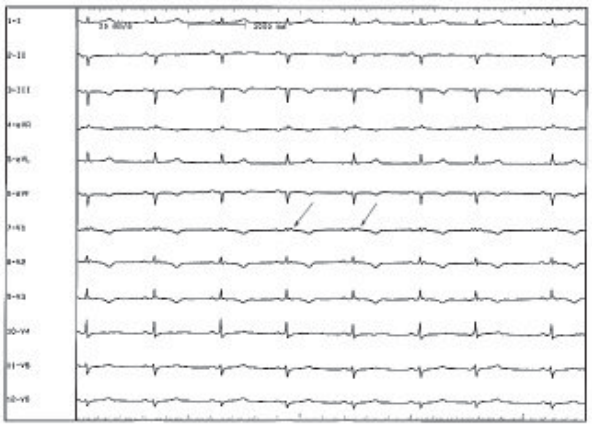

FIGURA 4 Tracciato ECG a 12 derivazioni mostra ritmo sinusale, FC 75/min, EAS, presenza di onde T negative nelle derivazioni V1-V4, presenza di evidente onda epsilon nelle derivazioni V1-V3 (frecce).

Nei successivi giorni il paziente si mantiene clinicamente stabile, privo di aritmie ipercinetiche al monitoraggio elettrocardiografico e in buon equilibrio emodinamico. I comuni esami di laboratorio ripetutamente eseguiti mostrano iniziale lieve incremento degli indici di necrosi miocardica (troponina I 0,17 ng/ml, CK massa 5,6 ng/ml) e degli enzimi indici di sofferenza tissutale (creatinina 1,45 mg/ml, LDH 746 U/l, AST 390 U/l, ALT 258 U/l); tali valori si normalizzano completamente dopo 2 giorni di degenza. Viene sottoposto a indagine coronarografica (albero coronarico indenne da lesioni) e RM cardiaca (dilatazione ventricolare destra con FE 30%, acinesia con assottigliamento parietale del segmento medio e distale della parete libera e della parete posteriore che presentano bulging diastolico; ventricolo sinistro normale per dimensioni e funzione sistolica) (Fig. 5).

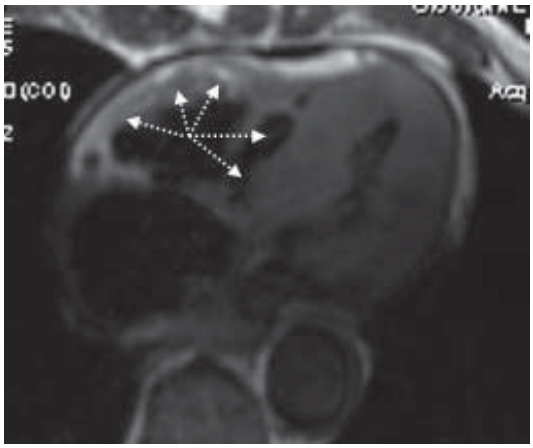

FIGURA 5 Dilatazione ventricolare destra con FE 30%, acinesia con assottigliamento parietale del segmento medio e distale della parete libera e della parete posteriore.

Veniva fatta diagnosi di ARVD sulla base dei criteri della Task Force (3 criteri maggiori e 2 minori) e il paziente era sottoposto a impianto di AICD definitivo bicamerale con posizionamento dell'elettrocatetere ventricolare con l'estremità relativamente arretrata e in posizione settale (cattiva misura del sensing ventricolare a livello del recesso apicale del ventricolo destro).

Durante il follow-up di 20 mesi, in terapia farmacologica con flecainide, il paziente è asintomatico.

Caso 3

Paziente maschio, G.A., di anni 83. Diabete mellito in terapia con antidiabetici orali. Glaucoma con perdita del visus in Odx. Pregressi interventi chirurgici di appendicectomia e colecistectomia per calcolosi eseguiti in giovane età.

Dall'età di 40 anni riferiti episodi di malessere generalizzato associati a dolore addominale, vomito e, talora, presincope; gli episodi erano stati sempre seguiti da remissione spontanea dopo

- Copyright - Il Pensiero Scientifico Editore downloaded by IP 216.73.216.242 Sun, 06 Jul 2025, 02:06:44

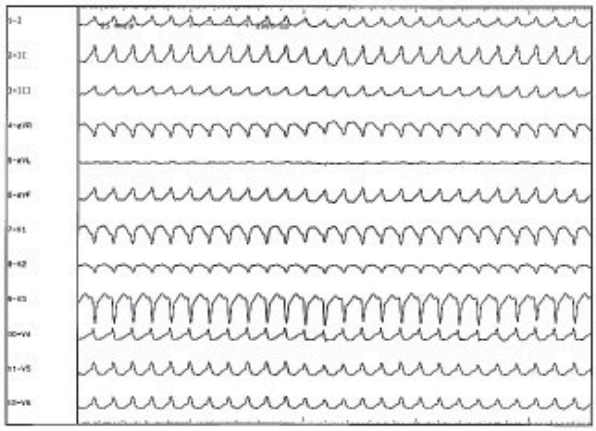

FIGURA 6 Tachicardia a QRS allargato, FC 170/min, durata QRS 160 ms, morfologia a BBS con asse del QRS +60°.

un tempo variabile (decine di minuti-ore).

Negli anni progressivo incremento di incidenza degli episodi descritti (cadenza mensile). Eseguiva ripetutamente accertamenti gastroenterologici risultati sempre normali; per l'assenza di presunta patologia organica alla base dei sintomi lamentati veniva fatta diagnosi di sindrome ansioso-depressiva e iniziata terapia ansiolitica con benzodiazepine.

Il paziente giunge in pronto soccorso con un quadro di shock, lamentando dolore addominale (prevalente in fossa iliaca destra) e vomito. L'ecografia addominale eseguita risulta nei limiti. Il tracciato ECG mostra una tachicardia a QRS allargato, FC 170/min, durata QRS 160 ms, morfologia a BBS con asse del QRS +60° (Fig. 6). Il quadro ecocardiografico mostra una disfunzione sistolica grave biventricolare. Il paziente era trasferito in UTIC dove viene sottoposto a cardioversione elettrica in anestesia generale (singolo shock bifasico 50 J sincronizzato) con ripristino del ritmo sinusale e quadro elettrocardiografico sostanzialmente normale (deviazione assiale sinistra, assenza di alterazioni del QRS o della ripolarizzazione ventricolare). Veniva iniziata terapia infusionale con amine (dopamina e dobutamina) e si assisteva nei giorni successivi a un miglioramento del quadro emodinamico e della funzione sistolica ventricolare sinistra valutata ecocardiograficamente. Gli esami di laboratorio risultavano nella norma a eccezione di un lieve incremento del valore della troponina I (6,25 mg/ml) e del CK-MB massa (68 U/l).

L'ecocardiogramma di controllo eseguito alcuni giorni dopo l'ingresso mostrava normale funzione sistolica ventricolare sinistra, assenza di difetti di cinetica regionale, ipertrofia ventricolare destra con presenza di ampi recessi intramiocardici.

In quinta giornata recidiva di tachiaritmia con stesse caratteristiche cliniche e morfologiche; risultava inefficace la terapia con lidocaina, amiodarone, adenosina e il paziente veniva nuovamente sottoposto a cardioversione elettrica con ripristino del ritmo sinusale.

Nei successivi giorni venivano eseguiti indagine coronarografica (albero coronarico indenne), ECG ad alta risoluzione (negativa la ricerca di potenziali tardivi), studio elettrofisiologico (induzione riproducibile durante infusione di isoproterenolo e stimolazione ventricolare programmata dal cono di efflusso ventricolare destro con tecnica del singolo extrastimolo di tachicardia ventricolare sostenuta identica morfologicamente a quella clinica, associata a retroconduzione ventricolo-atriale 1:1, associata a ipotensione arteriosa e interrotta con cardioversione elettrica), RM cardiaca (zona asinergica a livello del cono di efflusso ventricolare destro con aspetto di bulging diastolico e segnale di parete compatibile con presenza di tessuto fibroadiposo).

Veniva fatta diagnosi di ARVD sulla base dei criteri della Task Force (2 criteri maggiori e 2 minori) e il paziente era sottoposto a impianto di AICD definitivo monocamerale con posizionamento dell'elettrocatetere ventricolare a livello della parete libera del ventricolo destro (cattiva misura del sensing ventricolare a livello del recesso apicale del ventricolo destro).

Durante il follow-up di 21 mesi, in terapia farmacologica con atenololo e flecainide, il paziente non ha più presentato episodi di malessere o presincope. La telemetria del dispositivo impiantato rivela 20 episodi di TV sostenuta correttamente riconosciuti dall'AICD e interrotti, in 10 occasioni, con cardioversione a bassa energia.

Il paziente ha finalmente sospeso la terapia antidepressiva!

Discussione

L'incidenza della ARVD appare difficilmente calcolabile; la diagnosi si basa infatti su una serie relativamente complessa di valutazioni clinico-strumentali che mal si adattano a una patologia che presenta un multiforme panorama di interessamento patologico del tessuto miocardico: accanto a forme clinicamente conclamate sono presenti, verosimilmente in maggior numero, forme a lieve interessamento del tessuto muscolare che decorrono completamente asintomatiche e che sono difficilmente diagnosticabili con le tecniche della diagnostica cardiologica abitualmente utilizzate.[10]

- Copyright - Il Pensiero Scientifico Editore downloaded by IP 216.73.216.242 Sun, 06 Jul 2025, 02:06:44

Nelle casistiche più ampie pubblicate viene concordemente indicata l'età di comparsa della displasia aritmogena del ventricolo destro tra la prima e la quarta decade di vita (almeno l'80% dei casi diagnosticati rientra in questo range di età).[1,2,5,11-13] Nella forma classica di presentazione clinica la displasia aritmogena del ventricolo destro si manifesta con la comparsa di una tachiaritmia ventricolare (spesso una TV sostenuta con aspetto a BBS) sintomatica per sincope o talora per morte improvvisa in un soggetto giovane maschio apparentementemente privo di cardiopatia organica.[3,4,11] La presenza di sintomi di scompenso cardiaco destro o di scompenso cardiaco congestizio, correlati a un più esteso interessamento del ventricolo destro o di entrambi i ventricoli, appare un'evenienza più rara e viene comunemente indicata come limitata ai casi nei quali la diagnosi viene fatta più tardivamente.[12,14] Secondo Peters[15] esisterebbe una relazione lineare tra progressione della dilatazione ventricolare destra ed età che confermerebbe la pressoché costante presenza di segni e sintomi di scompenso cardiaco nei soggetti anziani affetti.

A conferma di questo rilievo, nei casi descritti in letteratura di soggetti anziani nei quali veniva diagnosticata una displasia aritmogena del ventricolo destro il quadro clinico dominante era rappresentato dalla dilatazione ventricolare destra (talora biventricolare) e dai segni clinici di scompenso cardiaco.[6-9] In particolare, nei 2 casi presentati da More[6] e definiti come i pazienti affetti da displasia aritmogena del ventricolo destro più anziani descritti nella letteratura (74 e 73 anni), la presentazione clinica era rappresentata da un quadro di shock cardiogeno da scompenso cardiaco refrattario.

Nei casi da noi presentati, e in particolare nel caso 3 che rappresenta a nostra conoscenza il paziente più anziano della letteratura nel quale veniva fatta diagnosi di displasia aritmogena del ventricolo destro, pazienti di età medio-alta avevano una presentazione clinica legata alla presenza di tachicardia ventricolare sostenuta. In nessuno dei 3 casi descritti, al di fuori dell'episodio aritmico, era presente un qualsiasi segno clinico strumentale di scompenso cardiaco. Tutti e 3 i pazienti erano in classe funzionale NYHA 1 (2 di loro continuano a praticare attività sportiva intensa).

Nei casi da noi presentati la diagnosi di displasia aritmogena del ventricolo destro veniva fatta utilizzando i criteri della task force comunemente accettati.[16] Elemento cardine della valutazione della dilatazione e/o disfunzione ventricolare destra e della presenza di infiltrazione adiposa della parete era rappresentato dalla RM cardiaca. Questo esame rappresenta attualmente la metodica di riferimento per la diagnosi di displasia del ventricolo destro in quanto appare in grado di offrire una sensibilità più elevata della biopsia endomiocardica (meno sensibile nelle forme non generalizzate di interessamento del ventricolo destro, in quanto i prelievi vengono eseguiti per motivi di sicurezza nella regione del setto interventricolare raramente interessata dalla displasia),[17-21] pur nella difficoltà ancora presente di definire criteri diagnostici uniformi per differenziare tale patologia delle forme di tachicardia idiopatica del ventricolo destro.[22] Nei casi da noi presentati con un minor interessamento parietale del ventricolo destro (casi 1 e 3) la diagnosi di ARVD era anche confermata dal risultato dello studio elettrofisiologico che indicava in entrambi i casi la presenza di un circuito di rientro alla base della tachicardia ventricolare clinica registrata e aiutava ulteriormente nella diagnosi differenziale con una forma di tachicardia ventricolare idiopatica del ventricolo destro.[23,24]

La decisione, infine, di impiantare un AICD in tutti e 3 i casi descritti[25-27] derivava dalla scarsa tollerabilità emodinamica della tachicardia (casi 2 e 3), dall'alto numero di recidive tachiaritmiche (caso 3), dalla preferenza del paziente (caso 1) e dalla relativa scarsa efficacia a lungo termine della terapia di ablazione transcatetere della tachicardia ventricolare in pazienti con displasia aritmogena del ventricolo destro.[28]

Conclusioni

Abbiamo presentato la descrizione di 3 casi di displasia aritmogena del ventricolo destro diagnosticati in età avanzata e caratterizzati clinicamente, contrariamente a quanto precedentemente descritto, dall'insorgenza di tachicardia ventricolare monomorfa sostenuta con morfologia a BBS. Uno dei casi presentati rappresenta il paziente più anziano descritto nella letteratura. L'utilizzo della RM cardiaca costituisce un utile strumento diagnostico per l'individuazione di quelle forme, verosimilmente sottodiagnosticate, di displasia aritmogena del ventricolo destro caratterizzate

- Copyright - Il Pensiero Scientifico Editore downloaded by IP 216.73.216.242 Sun, 06 Jul 2025, 02:06:44

da modesto interessamento parietale ed episodi di tachicardia ventricolare sostenuta.

Bibliografia

1. Marcus FI, Fontaine G, Guiraudon G, et al. Right ventricular dysplasia: a report of 24 adult cases. *Circulation* 1982;65:384-398.
2. Gemayel C, Pelliccia A, Thompson PD. Arrhytmogenic right ventricular cardiomyopathy. *JACC* 2001;38:1773-1781.
3. Pinamonti B, Camerini F. Left ventricular involvement, progression of the disease and prognosis. In: Nava A, Rossi L, Thiene G (eds). *Arrhythmogenic right ventricular cardiomiopathy/dysplasia*. Excerpta Medica 1997:46-60.
4. Thiene G, Nava A, Corrado D, et al. Right ventricular cardiomyopathy and sudden death in young people. *N Eng J Med* 1988;318:129-133.
5. Furlanello F, Bertoldi A, Dallago M, et al. Cardiac arrest and sudden death in competitive athletes with arrhythmogenic right ventricular dysplasia. *PACE* 1998;21:(1Pt2):331-335.
6. More D, O'Brien K, Shaw J. Arrhythmogenic right ventricular dysplasia in the elderly. *PACE* 2002;25(8):1266-1269.
7. Candinas R, Duru F. Unusual clinical presentation of patient with an extreme form of right ventricular dysplasia. *Circulation* 2001;104(7):848-849.
8. Kamide K, Satoh S, Okamoto K, et al. A case of arrhythmogenic right ventricular dysplasia with left and right ventricular hypofunction in an elderly subject; long term follow-up. *Jpn Circ J* 1997;61(10):872-876.
9. McLay JS, Norris A, Campbell RW, Kerr F. Arrhythmogenic right ventricular dysplasia: an uncommon cause of ventricular tachycardia in young and old? *Br Heart J* 1993;70(3):293-294.
10. Nava A, Thiene G, Canciani B, et al. Clinical profile of concealed form of arrhythmogenic right ventricular cardiomyopathy presenting with apparently idiopatic ventricular arrhythmias. *Int J Cardiol* 1992;35:195-206.
11. Buja G, Miorelli M, Turrini P. Clinical presentation and arrhythmias. In: Nava A, Rossi L, Thiene G (eds). *Arrhythmogenic right ventricular cardiomiopathy/dysplasia*. Excerpta Medica 1997:24-35.
12. Corrado D, Basso C, Thiene G, et al. Spectrum of clinicopathologic manifestation of arrhythmogenic right ventricular cardiomyopathy/dysplasia: a multicenter study. *JACC* 1997;30(6):1512-1520.
13. Kullo IJ, Edwards WD, Seward JB. Right ventricular dysplasia: the Mayo Clinic experience. *Mayo Clin Proc* 1995;70(6):541-548.
14. Peters S, Peters H, Thierfelder L. Heart failure in arrhythmogenic right ventricular dysplasia-cardiomyopathy. *Int J Cardiol* 1999;71(3):251-256.
15. Peters S. Age related dilatation of the right ventricle in arrhythmogenic right ventricular dysplasia-cardiomyopathy. *Int J Cardiol* 1996;56(2):163-167.
16. McKenna WJ, Thiene G, Nava A, et al. Diagnosis of arrhythmogenic right ventricular dysplasia/cardiomyopathy. *Br Heart J* 1994;71:215-218.
17. Schick F, Miller S, Hahn U, et al. Fat and water-selective MR cine imaging of the human heart: assessment of right ventricular dysplasia. *Invest Radiol* 2000;35(5):311-318.
18. Van del Wall EE, Kayser HW, Bootsman MM, et al. Arrhythmogenic right ventricular dysplasia: MRI findings. *Hertz* 2000;25(4):356-364.
19. Midiri M, Finazzo M, Brancato M, Hoffman E, et al. Arrhythmogenic right ventricular dysplasia: MR features. *Eur Radiol* 1997;7(3):307-312.
20. Molinari G, Sardanelli F, Gaita F, et al. Right ventricular dysplasia as generalized cardiomyopathy? Findings on magnetic resonance imaging. *Eur Heart J* 1995;16(11):1619-1624.
21. Casolo G, Di Cesare E, Molinari G, et al. Diagnostic work-up of arrhythmogenic right ventricular cardiomyopathy by cardiovascular magnetic resonance. *Ital Heart J* 2004;5(1):69-79.
22. White RD, Trohman RG, Flamm SD, et al. Right ventricular arrhythmia in the absence of arrhythmogenic dysplasia: MR imaging of myocardial abnormalities. *Radiology* 1998;207(3):743-751.
23. Niroomand F, Carbucicchio C, Tondo C, et al. Electrophysiological characteristics and outcome in patients with idiopathic right ventricular arrhythmia compared with arrhytmogenic right ventricular dysplasia. *Heart* 2002;87:41-47.
24. O'Donnell D, Cox D, Bourke J, et al. Clinical and electrophysiological differences between patient with arrhythmogenic right ventricular dysplasia and right ventricular outflow tract tachycardia. *Eur Heart J* 2003;24(9):801-810.
25. Link MS, Wang PJ, Haugh CJ, et al. Arrhythmogenic right ventricular dysplasia: clinical results with implantable cardioverter defibrillators. *J Interv Card Electrophysiol* 1997;1(1):41-48.
26. Tavernier R, Gevaert S, De Sutter J, et al. Long term results of cardioverter-defibrillator implantation in patients with right ventricular dysplasia and malignant ventricular tachyarrhythmias. *Heart* 2001;85(1):53-56.
27. Roguin A, Bomma CS, Nasir K, et al. Implantable Cardioverter-Defibrillators in patients with arrhythmogenic right ventricular dysplasia/cardiomyopathy. *JACC* 2004;43:1843-1852.
28. Fontaine G, Tonet J, Gallais Y, et al. Ventricular tachycardia catheter ablation in arrhythmogenic right ventricular dysplasia: a 16 year experience. *Curr Cardiol Rep* 2000;2(6):498-506.

Indirizzo per la corrispondenza:

Luca Paperini
U.O. Cardiologia-UTIC
Viale Alfieri, 36
57124 Livorno
Tel.: 0586-223387
Fax: 0586-223300
E-mail: luca.paperini@tin.it