- Copyright - Il Pensiero Scientifico Editore downloaded by IP 3.137.171.121 Sat, 27 Apr 2024, 02:39:32

"L'INDUSTRIA INFORMA"

L'industria informa

G Ital Aritmol Cardiostim 2006;3:157-169

Il 1996 rappresenta una data epocale nella storia dell'elettrofisiologia: proprio in quell'anno la Biosense Webster (Johnson&Johnson) lancia sul mercato il sistema CARTO, un sistema di mappaggio elettro-anatomico tridimensionale dedicato allo studio e all'ablazione delle aritmie cardiache.

Il sistema CARTO ha rivoluzionato il mondo dell'elettrofisiologia, in quanto fino a quel momento il trattamento di aritmie "complesse" era affidato esclusivamente a metodi convenzionali: fluoroscopia, dunque proiezioni bidimensionali e registrazione contemporanea di molteplici segnali intracavitari. Tutto ciò faceva sì che solo un ristrettissimo numero di operatori estremamente esperti potesse trattare delle aritmie particolarmente complesse e con delle percentuali di successo non particolarmente alte.

Con il sistema CARTO è possibile avere una ricostruzione tridimensionale della camera cardiaca di interesse; inoltre, alle informazioni anatomiche vengono associate informazioni elettriche che consentono di analizzare l'attivazione, il voltaggio e la propagazione dei potenziali elettrici cardiaci. L'ablazione mediante RF è quindi possibile seguendo di volta in volta la particolare strategia disegnata e "rinavigando" a tale scopo i siti d'interesse con una precisione inferiore al mm (0,2 mm in vitro e 0,7 mm in vivo): da questo consegue un'alta percentuale di successi. Improvvisamente il trattamento di aritmie come tachicardie da rientro incisionale, fibrillazione atriale, tachicardie iterative, tachicardie ventricolari post-ischemiche e non diventa estremamente più semplice. Molti centri hanno potuto iniziare quindi a trattare queste aritmie "complesse", e per loro si sono aperte le porte dell'élite dell'elettrofisiologia. A oggi sono 54 i laboratori di elettrofisiologia italiani dotati di un sistema CARTO, 305 in Europa, più di 1000 nel mondo.

Dal punto di vista tecnico il sistema è relativamente semplice. Sotto il lettino del paziente viene posizionato un emettitore di campo magnetico ultra-low che

- Copyright - Il Pensiero Scientifico Editore downloaded by IP 3.137.171.121 Sat, 27 Apr 2024, 02:39:32

non interferisce con eventuali pacemaker o defibrillatori; nella punta del catetere è inserito un sensore magnetico passivo che ne consente la localizzazione nello spazio. Volendo semplificare possiamo pensare allo stesso principio di funzionamento dei moderni navigatori satellitari. La ricostruzione dell'anatomia avviene interpolando i diversi punti acquisiti mentre il catetere si sposta lungo le pareti della camera cardiaca (Fig. 1). Per ogni punto acquisito il computer aggiorna in tempo reale la ricostruzione anatomica e la mappa sarà tanto più accurata quanti più punti saranno acquisiti (Fig. 2). Le mappe ottenute sono tridimensionali, ed è inoltre possibile osservare la camera cardiaca in una qualsiasi proiezione tipo radiologica standard, o ruotare a piacere la mappa per meglio evidenziare le zone d'interesse. Abbiamo già detto che all'informazione anatomica vengono associate delle informazioni elettriche; in particolare per ogni punto si misura il tempo di attivazione locale rispetto a un predefinito riferimento temporale e l'ampiezza del voltaggio unipolare e bipolare. Questo consente di sovrapporre all'anatomia della camera l'informazione elettrica mediante un codice a colori.

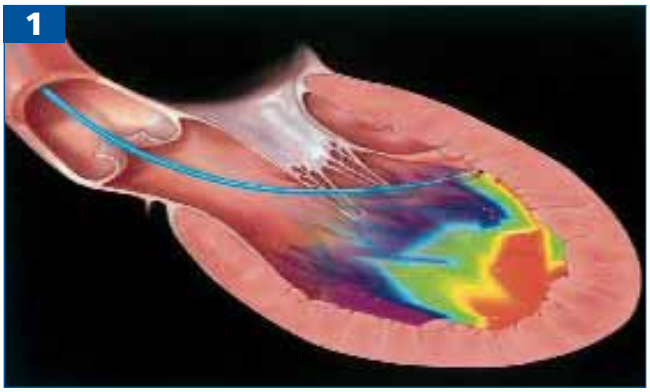

FIGURA 1. Rappresentazione di un mappaggio del ventricolo sinistro; il catetere è introdotto attraverso l'aorta e la ricostruzione dell'anatomia avviene tramite acquisizione automatica delle coordinate della punta del catetere mentre questo si sposta lungo le pareti del ventricolo.

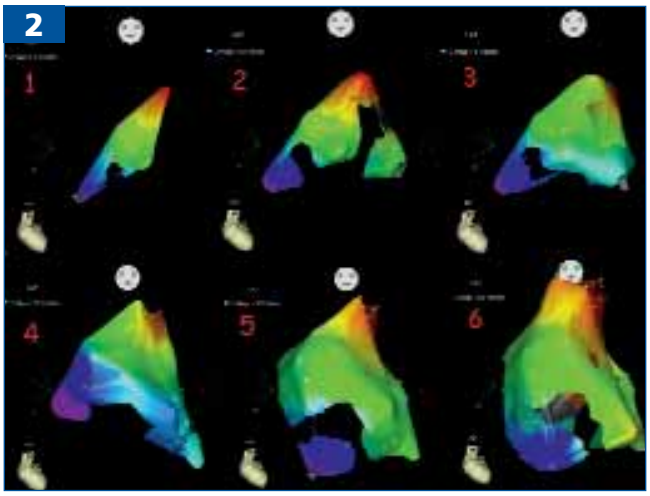

FIGURA 2. Rappresentazione di 6 momenti consecutivi della ricostruzione anatomica; per ogni nuovo punto acquisito la mappa viene modificata e aggiornata in tempo reale.

Passiamo a vedere più nel dettaglio come il sistema CARTO permetta l'acquisizione e la visualizzazione di diverse mappe cardiache.

Prima fra tutte è la **LAT Map** (Local Activation Time) che consiste in una rappresentazione tramite un codice a colori dei tempi di attivazione dei singoli punti presi. Dal punto di vista meramente clinico questa mappa ci consente di analizzare il pattern di attivazione di una qualsiasi camera cardiaca o di tutto il cuore, sia in ritmo sinusale sia durante un'aritmia; la Figura 3 è un esempio di un'attivazione focale dove la zona rossa indica l'area di più precoce attivazione. La Figura 4 rappresenta invece un'attivazione tipica da macrorientro atriale, infatti l'area più precoce (zona rossa) e quella più tardiva (zona viola) sono adiacenti, e il CARTO interpola queste due aree con una banda color amaranto (fun-

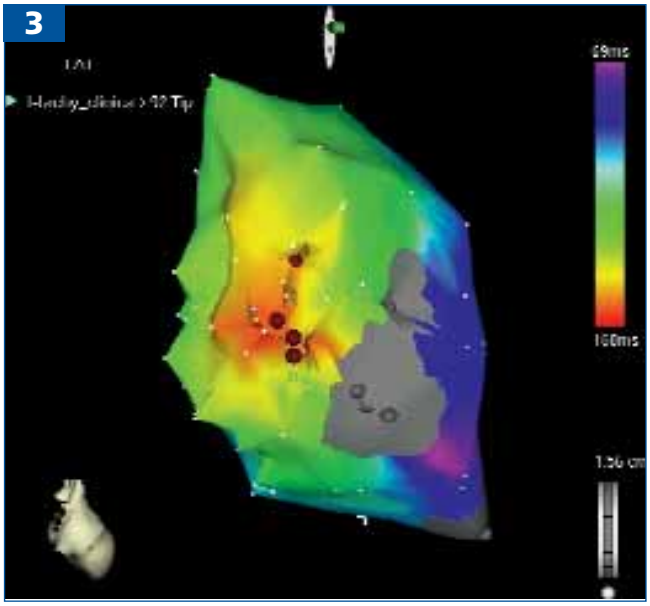

FIGURA 3. LAT Map in un caso di tachicardia focale in un paziente affetto da malattia di Ebstein; la zona più precoce e dunque l'origine della tachicardia sono definite dall'area rossa. I punti rossi rappresentano le zone dove viene applicata la RF mentre l'area grigia rappresenta un'ampia area cicatriziale caratterizzata dalla mancanza di potenziale elettrico. Immagini gentilmente fornite dalla Dott.ssa Bongiorni (Pisa).

- Copyright - Il Pensiero Scientifico Editore downloaded by IP 3.137.171.121 Sat, 27 Apr 2024, 02:39:32

zione **early meets late**); in particolare il sistema CARTO può essere "settato" in maniera tale che questa banda color amaranto si posizioni in corrispondenza della zona di rallentamento del circuito, dando così un'importante indicazione sul potenziale sito di ablazione.

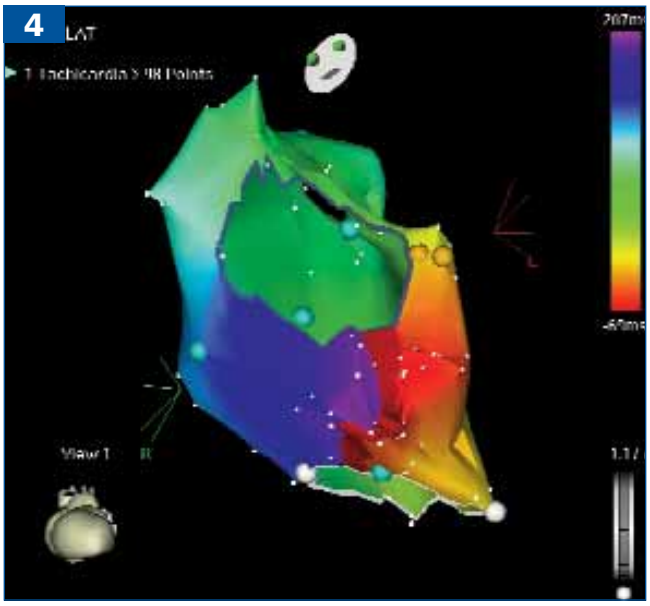

FIGURA 4. LAT Map di un flutter atriale tipico comune; la zona di più precoce attivazione (area rossa) e quella di più tardiva attivazione (zona viola) sono adiacenti sull'istmo cavo-tricuspidale e vengono interpolate da una banda color amaranto (funzione early meets late) proprio sulla zona di rallentamento. Mappa gentilmente fornita dal centro dal Dott. De Ponti (Varese).

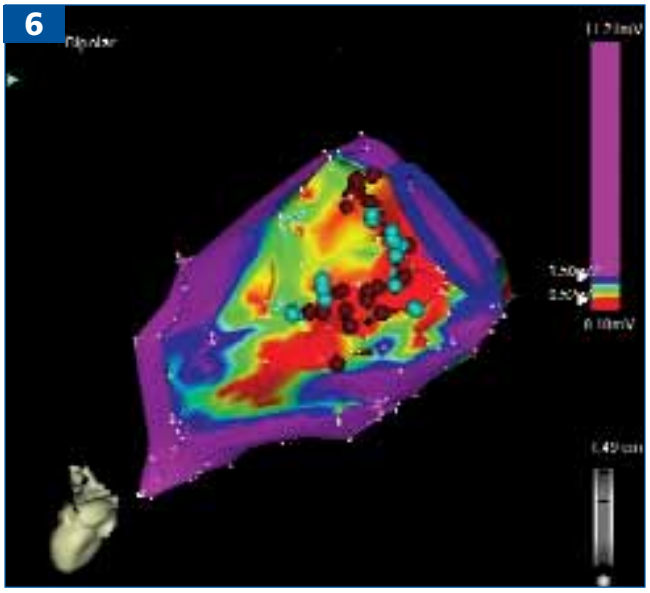

FIGURA 6. Voltage Map di un ventricolo sinistro per una procedura di TV postischemica; l'area colorata in rosso rappresenta la zona infartuata e i punti rossi sono i punti dove viene erogata RF. Mappa gentilmente fornita dal Dott. Della Bella (Centro Cardiologico, Milano).

Un'altra mappa largamente utilizzata è la **Voltage Map**, che consiste in una rappresentazione tramite codice a colori dei voltaggi cardiaci, bipolari o unipolari, dei singoli punti acquisiti durante il mappaggio. Clinicamente questa mappa ci consente di visualizza-

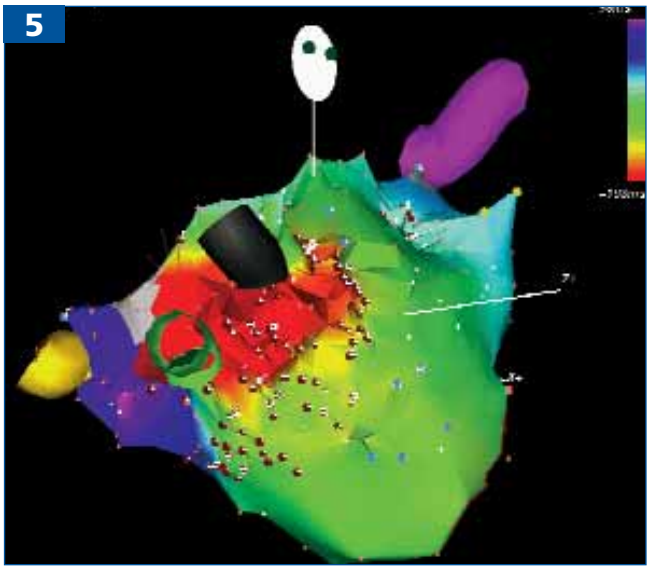

FIGURA 5 LAT Map di un flutter atriale atipico sinistro; settando in maniera appropriata il sistema la banda color amaranto definisce l'area di rallentamento del circuito. in questo caso è localizzata tra le vene polmonari inferiori e superiori dell'atrio sinistro. Mappa gentilmente fornita dal centro dal Dott. Del Greco (Trento).

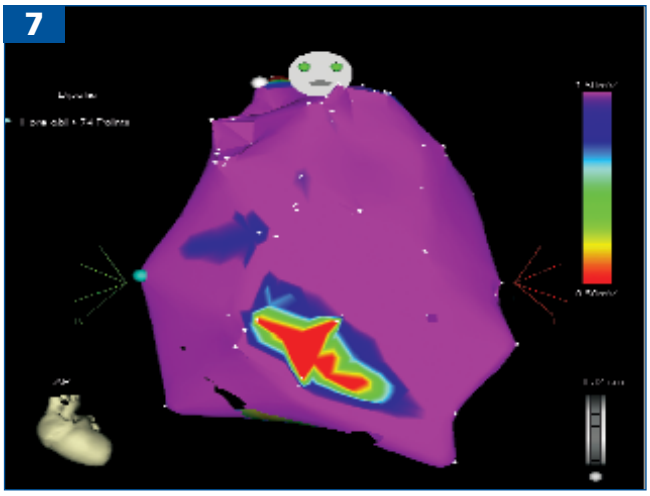

FIGURA 7. Voltage Map di un ventricolo destro per la diagnosi di displasia aritmogena. Si evidenzia una zona di bassi potenziali (area rossa) in porzione apico-laterale. Mappa gentilmente fornita dalla Dott.ssa Bongiorni (Pisa).

- Copyright - Il Pensiero Scientifico Editore downloaded by IP 3.137.171.121 Sat, 27 Apr 2024, 02:39:32

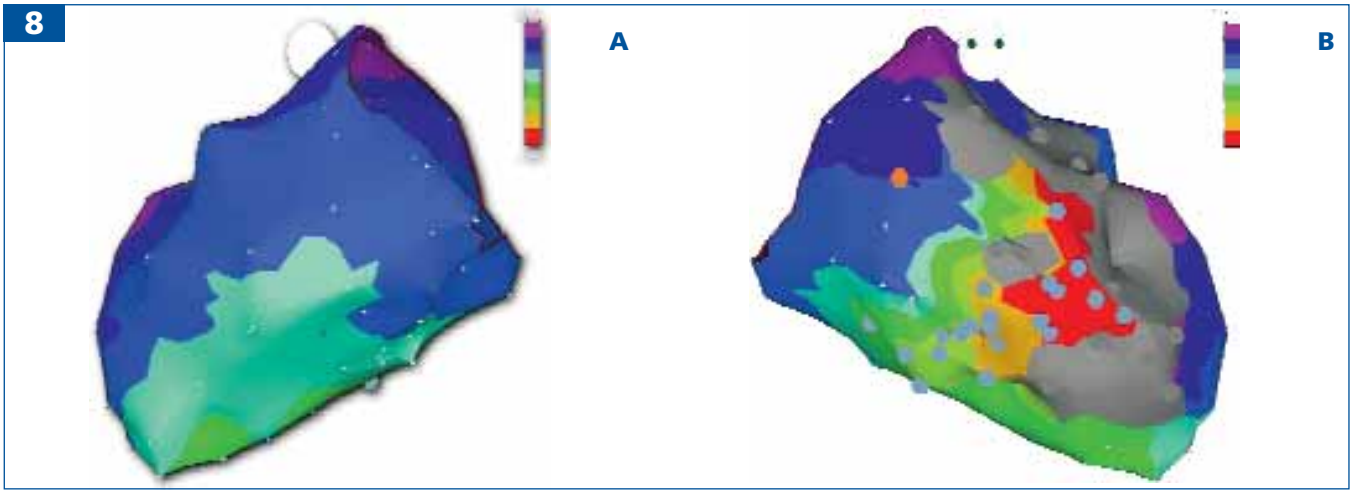

FIGURA 8. Isochronal Map di un ventricolo sinistro; mentre nella parete laterale (A) si evidenzia una conduzione veloce, nella parete settale (B) la presenza di svariate fasce strette e vicine tra loro indica una conduzione lenta dell'impulso elettrico.

re zone di basso potenziale, e questo risulta particolarmente utile nel caso di tachicardie ventricolari post-ischemiche dove la zona infartuata viene definita sulla mappa da un'area rossa e si distingue dal miocardio "sano" (viola); il resto dei colori rappresenta aree border line tra le due zone e quindi potenziali canali che possono favorire l'innesco e il perpetuarsi di tachicardie ventricolari (Fig. 6). Un altro utilizzo della **Voltage Map**, che si va diffondendo sempre più, è quello diagnostico della displasia aritmogena del ventricolo destro; in questo caso le aree rosse indicano le zone dove il tessuto fibrotico ha sostituito il tessuto sano (Fig. 7).

Il sistema CARTO consente anche di realizzare l'**Isochronal Map**, una mappa di attivazione in cui l'operatore può scegliere un valore in msec per evidenziare con fasce isocrone la propagazione dell'impulso nella camera cardiaca e rilevare zone ad alta o bassa velocità di conduzione dell'impulso stesso (Fig. 8)

Un'altra possibilità ci viene data dalla **Propagation Map** che, elaborando i dati della mappa di attivazione, permette di ricostruire e visualizzare la propa gazione dell'impulso su una mappa monocolore. L'operatore può scegliere la velocità di propagazione e la "larghezza" espressa in msec dell'impulso in movimento (Fig. 9).

Più mappe appartenenti a differenti camere cardiache possono inoltre essere visualizzate in contemporanea fino a descrivere l'attivazione elettrica, i voltaggi, e la propagazione dell'impulso in tutto il cuore.

Una caratteristica molto importante del sistema CARTO è quella di essere una piattaforma espandibile, ossia un sistema aperto; questo consente di implementare tutte le innovazioni semplicemente aggiornando il software.

È recentissimo il lancio sul mercato del nuovo software CARTOMERGE, che sta riscuotendo un successo eccezionale: più di 25 software installati in meno di 6 mesi. La novità è sensazionale.

Il CARTOMERGE è un software innovativo che consente di importare e quindi navigare le immagini preacquisite con studi TC e RM (Fig. 10).

È importante sottolineare che è possibile importare studi radiologici TC e RM di qualsiasi marca e modello; la radiologia può fornire anche solo i dati grezzi dello studio radiologico su un normale CD. Successivamente, una volta importato lo studio, si estrae la camera di interesse direttamente dal CARTO (fase di segmentazione); la potenza del software dedicato a questa prima fase è impressionante in termini sia di velocità sia di semplicità di utilizzo (Fig. 11).

All'inizio della procedura bisogna concentrare l'attenzione sull'allineamento dell'immagine TC/RM (fase di registrazione), sicuramente la fase più importante e che si svolge in più passaggi: da una prima registrazione grossolana (Landmark Registration) che sfrutta dei punti di riferimento si arriva a una registrazione sempre più fine (Surface Registration), che in maniera automatica allinea l'immagine TC/RM con i punti acquisiti con il catetere CARTO (Fig. 12).

Al termine di questa fase, che richiede circa 10 minu-

- Copyright - Il Pensiero Scientifico Editore downloaded by IP 3.137.171.121 Sat, 27 Apr 2024, 02:39:32

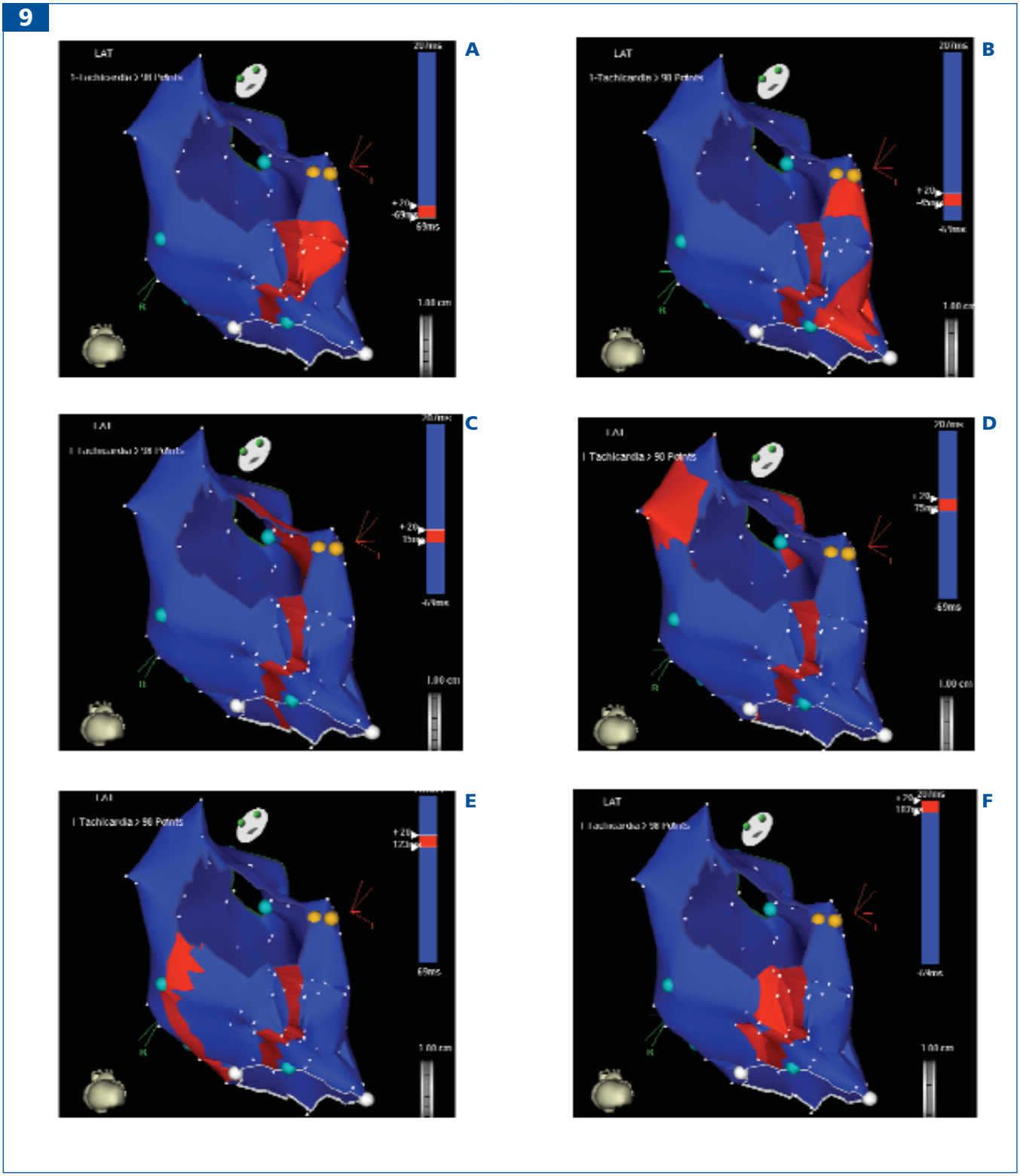

FIGURA 9. Sei immagini successive di una Propagation Map; in questo caso viene evidenziata la propagazione dell'impulso elettrico nel caso del flutter atriale tipico già presentato in Figura 3 come LAT Map. È evidente come l'impulso rappresentato dall'area rossa ruoti in senso antiorario intorno all'anello tricuspidale; la fascia amaranto sull'istmo rappresenta la zona di rallentamento del circuito del flutter. Le immagini sono state gentilmente fornite dal Dott. De Ponti (Varese).

- Copyright - Il Pensiero Scientifico Editore downloaded by IP 3.137.171.121 Sat, 27 Apr 2024, 02:39:32

10

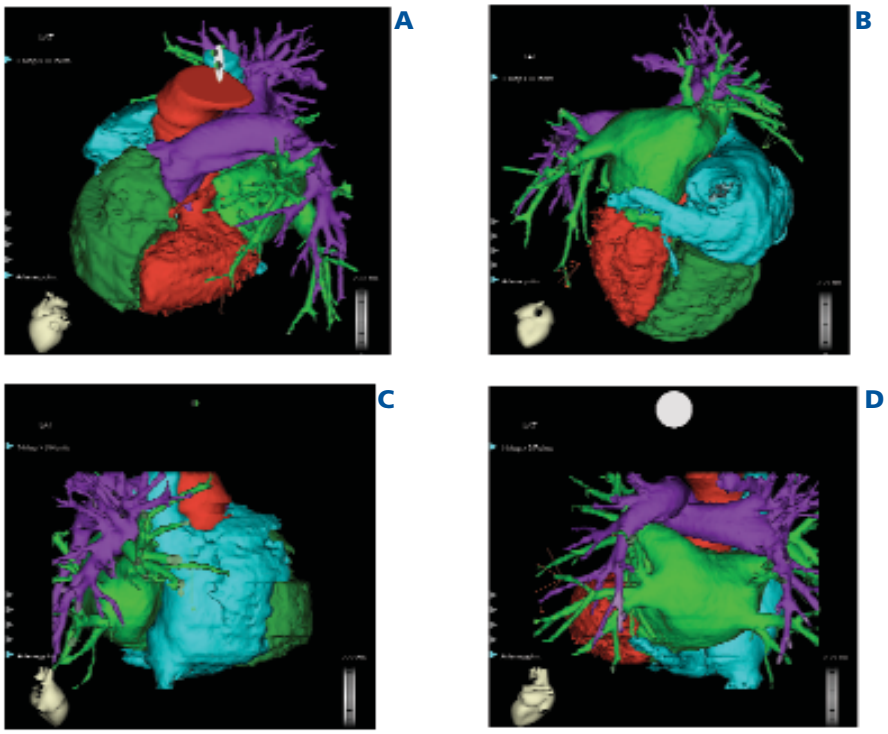

FIGURA 10. Diverse proiezioni di un'immagine TC di un cuore importata sul CARTO; (A) obliqua sinistra cranializzata; (B) caudale; (C) laterale destra; (D) posteroanteriore. Le diverse camere sono rappresentate con colori diversi: atrio sinistro (verde chiaro), atrio destro (azzurro), ventricolo destro (verde scuro), arterie polmonari (viola), ventricolo sinistro (rosso).

11

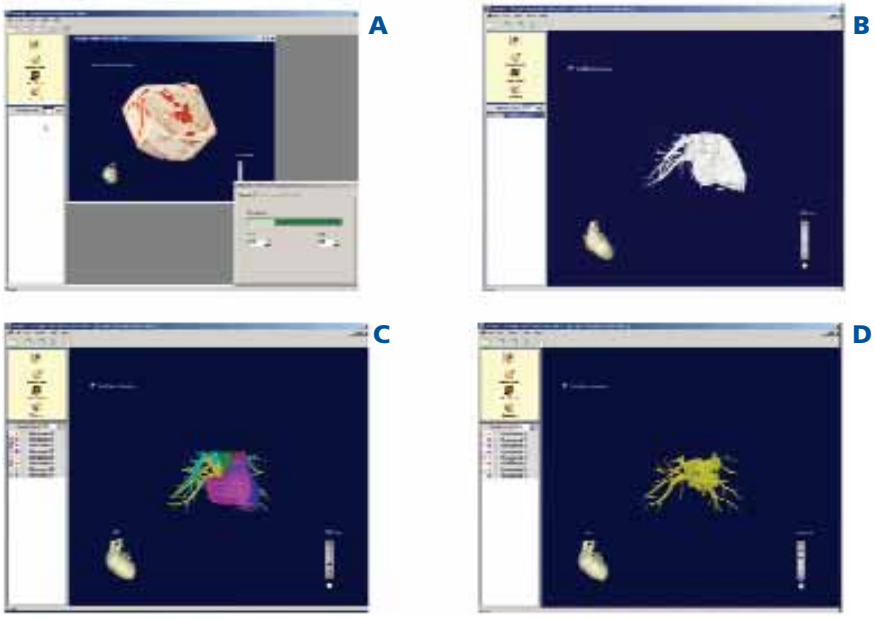

FIGURA 11. Diverse fasi del processo di segmentazione: dallo studio radiologico con i dati grezzi (A) si ottiene l'immagine tridimensionale di tutto il cuore (B); il software riconosce automaticamente la diverse camere cardiache (C) e si estraggono solo quelle di interesse (D).

- Copyright - Il Pensiero Scientifico Editore downloaded by IP 3.137.171.121 Sat, 27 Apr 2024, 02:39:32

12

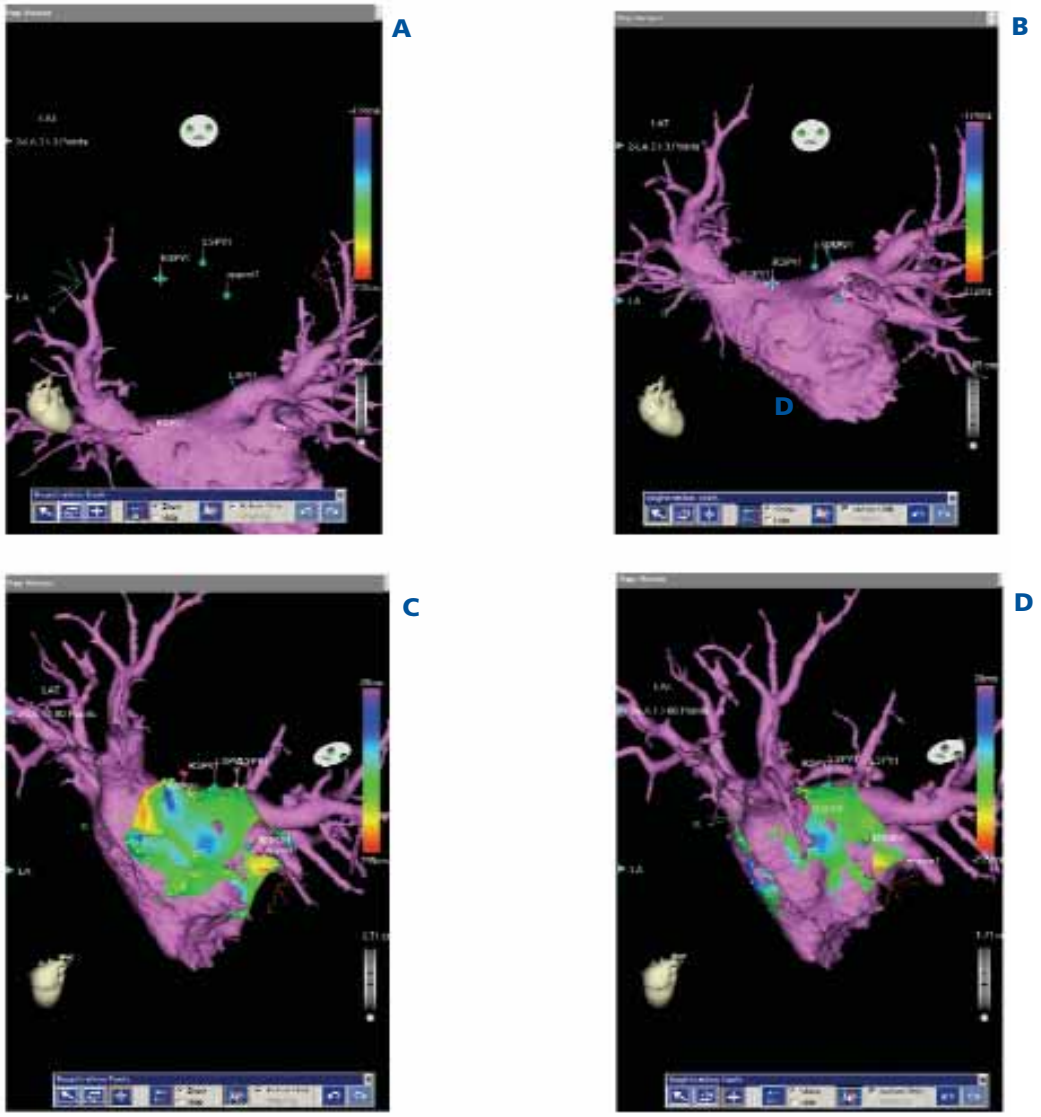

FIGURA 12. Diversi passaggi della fase di registrazione: dopo aver definito dei punti di riferimento (Landmark Points) (A) si esegue una prima registrazione grossolana (Landmark Registration). (B) dopo aver acquisito altri 20 punti sparsi nella camera, (C) si passa a una registrazione più fine (Surface Registration).

ti, è direttamente l'immagine TC/RM a poter essere navigata e a guidare quindi la procedura.

I vantaggi che questa nuova tecnologia comporta sono indiscutibili; non si lavora più su una ricostruzione virtuale, ma sull'anatomia reale del paziente, e questo, com'è facile intuire, ha un'importanza elevatissima.

Nel trattamento della fibrillazione atriale il CARTOMERGE gioca un ruolo molto importante; infatti, data l'estrema variabilità della morfologia dell'atrio sinistro e delle vene polmonari, uno strumento come questo è di grandissimo aiuto. Per esempio, nella Figura 13 viene evidenziato come la strategia ablativa vari a seconda che ci si trovi davanti a un ostio comune delle vene polmonari oppure a due vene polmonari ben separate. Un'altra sede anatomica che ha sempre rappresentato una grossa difficoltà per gli operatori è il cercine tra l'auricola e le vene polmonari sinistre; ora, utilizzando la funzione **clipping plane**, è possibile tagliare l'immagine e avere una visuale dall'interno. La sensazione è quella di cavalcare la punta del catetere intraprendendo un viaggio all'interno del cuore; in questo modo si può visualizzare il cercine tra l'auricola e le

- Copyright - Il Pensiero Scientifico Editore downloaded by IP 3.137.171.121 Sat, 27 Apr 2024, 02:39:32

13

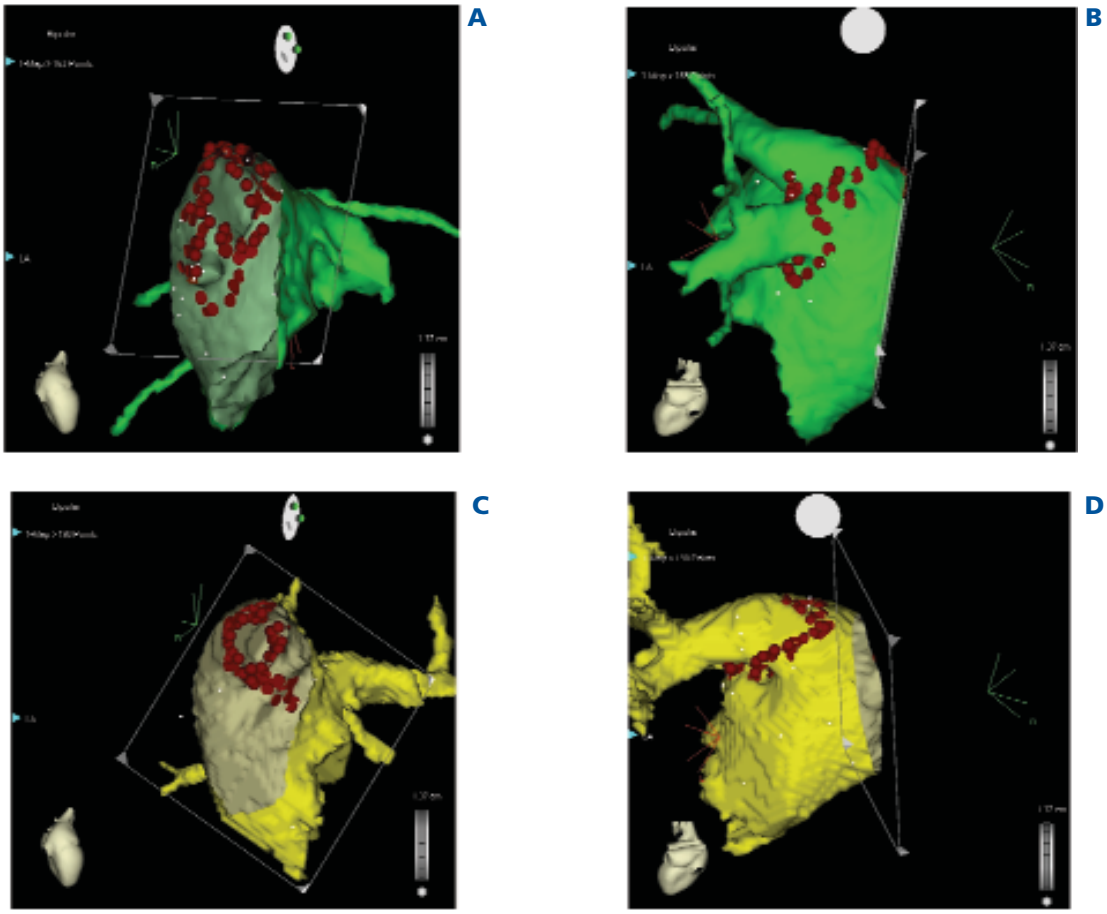

FIGURA 13. Due esempi di encircling delle vene polmonari di sinistra con immagini RM; nelle immagini (A) e (B) sono presenti vene polmonari ben separate, mentre in (C) e (D) un ostio comune. La strategia ablativa (i punti rossi sono i punti dove viene erogata RF) è diversa a seconda dei casi; in A e in C è possibile apprezzare come la funzione di clipping plane consenta di visualizzare strutture complesse come il cercine tra l'auricola e le vene polmonari di sinistra. Immagini gentilmente fornite dalla Dott.ssa Bongiorni (Pisa).

14

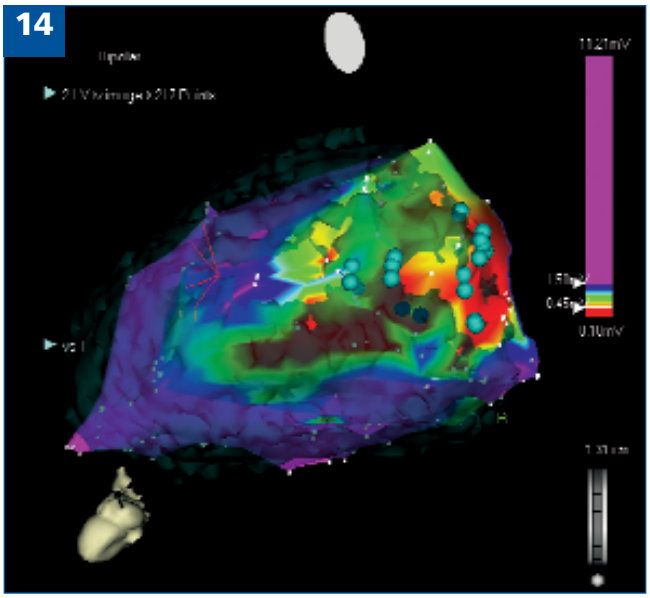

FIGURA 14. Voltage Map del ventricolo sinistro sovrimposta a un'immagine TC; è possibile identificare precisamente l'area infartuata definita dall'area rossa. Immagini gentilmente fornite dal Dott. Della Bella (Centro Cardiologico, Milano)

- Copyright - Il Pensiero Scientifico Editore downloaded by IP 3.137.171.121 Sat, 27 Apr 2024, 02:39:32

vene polmonari molto accuratamente al fine di dirigere meglio le erogazioni di radiofrequenza (Fig. 13 A-C).

Un aspetto che vale la pena ribadire è la possibilità di sovrapporre ancora una volta l'informazione elettrica a quella anatomica, e questo risulta molto utile per esempio nel caso delle tachicardie ventricolari postischemiche per le quali è determinante localizzare in maniera precisa l'area infartuata (Fig. 14).

In conclusione, il sistema CARTO e il software CARTOMERGE rappresentano un classico esempio di come la tecnologia possa essere messa a servizio della medicina per una migliore cura del paziente; in pochi anni in questo settore sono stati raggiunti risultati che fino a qualche tempo fa sembravano pura fantascienza, e i progetti futuri promettono altri grandi passi in avanti.

Nell'Appendice in coda a questo articolo è proposta una lista di pubblicazioni che presentano la parola CARTO nell'abstract: il numero e la qualità di questi lavori probabilmente fanno capire come in questi anni il sistema CARTO abbia dato un importantissimo contribuito alla comunità elettrofisiologica e come ormai sia un elemento imprescindibile.

Appendice

Kongstad O, Xia Y, Liang Y, Hertervig E, Ljungstrom E, Olsson B, Yuan S. Epicardial and endocardial dispersion of ventricular repolarization. A study of monophasic action potential mapping in healthy pigs. Scand Cardiovasc J 2005;39(6):342-347

Liu XP, Long DY, Dong JZ, Liu XQ, Fang DP, Hao P, Ma CS. Recurrent atrial tachycardia and atrial fribrillation after circumferential pulmonary vein ablation: What's the difference? Chin Med J (Engl) 2005;118(21):1773-1778

Artuso E, Stomaci B, Verlato R, Turrini P, Lafisca N, Baccillieri MS, Di Marco A, Piovesana P. Transesophageal echocardiographic follow-up of pulmonary veins in patients undergoing ostial radiofrequency catheter ablation for atrial fibrillation. Ital Heart J 2005;6(7):595-600

Wnuk-Wojnar AM, Trusz-Gluza M, Czerwinski C, Wozniak-Skowerska I, Szydlo K, Hoffman A, Nowak S, Wita K, Konarska-Kuszewska E, Krauze J, Rybicka-Musialik A, Drzewiecka-Gerber A. Circumferential pulmonary vein RF ablation in the treatment of atrial fibrillation: 3-year experience of one centre. Kardiol Pol 2005;63(4):362-370

Dong JZ, Ma CS, Liu XP, Long DY, Liu XQ, Wang J, Liu C, Li YS, Zang MH, Liu XH. Clinical results of circumferential pulmonary vein linear ablation in 100 patients with atrial fibrillation. Zhonghua Xin Xue Guan Bing Za Zhi 2005;33(10):907-911

Morita N, Kobayashi Y, Katoh T, Takano T. Anatomic and electrophysiologic evaluation of a right lateral atrioventricular Mahaim fiber. Pacing Clin Electrophysiol 2005;28(10):1138-1141.

Horlitz M, Schley P, Sause A, Muller M, Shin DI, Klein RM, Gulker H. Catheter ablation of ventricular outflow tract arrhythmias using an electroanatomic mapping system. Med Klin (Munich) 2005;100(10):611-616

Beukema WP, Elvan A, Sie HT, Misier AR, Wellens HJ. Successful radiofrequency ablation in patients with previous atrial fibrillation results in a significant decrease in left atrial size. Circulation 2005;112(14):2089-2095

Perez-Castellano N, Villacastin J, Moreno J, Rodriguez A, Moreno M, Conde A, Morales R, Macaya C. Errors in pulmonary vein identification and ostia location in the absence of pulmonary vein imaging. Heart Rhythm 2005;2(10):1082-1089

Tops LF, Bax JJ, Zeppenfeld K, Jongbloed MR, Lamb HJ, van der Wall EE, Schalij MJ. Fusion of multislice computed tomography imaging with three-dimensional electroanatomic mapping to guide radiofrequency catheter ablation procedures. Heart Rhythm 2005;2(10):1076-1081

Braun MU, Knaut M, Rauwolf T, Strasser RH. Microwave Ablation of an Ischemic Sustained Ventricular Tachycardia During Aortocoronary Bypass, Mitral Valve and Tricuspid Valve Surgery Guided by a Three-Dimensional Nonfluoroscopic Mapping System (CARTO). J Interv Card Electrophysiol 2005;13(3):243-247

Liu X, Wang XH, Gu JN, Zhou L, Qiu JH. Electroanatomical systems to guided circumferential pulmonary veins ablation for atrial fibrillation: initial experience from comparison between the Ensite/NavX and CARTO system. Chin Med J (Engl) 2005;118(14):1156-1160

Bogun F, Krishnan S, Siddiqui M, Good E, Marine JE, Schuger C, Oral H, Chugh A, Pelosi F, Morady F. Electrogram characteristics in postinfarction ventricular tachycardia: effect of infarct age. J Am Coll Cardiol 2005;46(4):667-674

Nakao M, Ricard P, Dor V, Saoudi N. Catheter ablation of recipient right ventricular tachycardia after heterotopic heart transplantation. J Cardiovasc Electrophysiol 2005;16(7):789-792

Magnin-Poull I, De Chillou C, Miljoen H, Andronache M, Aliot E. Mechanisms of right atrial tachycardia occurring late after surgical closure of atrial septal defects. J Cardiovasc Electrophysiol 2005;16(7):681-687

Cavaco D, Adragao P, Morgado F, Reis-Santos K, Vieira AP, Chotalal D, Bonhorst D, Seabra-Gomes R. Ventricular tachycardia ablation in patients with coronary heart disease: beyond the reentry circuit. Rev Port Cardiol 2005;24(5):715-721

Hindricks G, Piorkowski C, Tanner H, Kobza R, Gerds-Li JH, Carbucicchio C, Kottkamp H Perception of atrial fibrillation before and after radiofrequency catheter ablation: relevance of asymptomatic arrhythmia recurrence. Circulation 2005; 112(3):307-313. Epub 2005 Jul 11

- Copyright - Il Pensiero Scientifico Editore downloaded by IP 3.137.171.121 Sat, 27 Apr 2024, 02:39:32

Horlitz M, Schley P, Shin DI, Ghouzi A, Klein RM, Gulker H Recurrent ventricular tachycardias following myocardial infarction: linear ablation strategy using an electroanatomical mapping system. Dtsch Med Wochenschr 2005;130(28-29):1683-1688

Deneke T, Grewe PH, Lawo T, Calcum B, Mugge A, Lemke B. Substrate-modification using electroanatomical mapping in sinus rhythm to treat ventricular tachycardia in patients with ischemic cardiomyopathy. Z Kardiol 2005;94(7):453-460

Verma A, Kilicaslan F, Schweikert RA, Tomassoni G, Rossillo A, Marrouche NF, Ozduran V, Wazni OM, Elayi SC, Saenz LC, Minor S, Cummings JE, Burkhardt JD, Hao S, Beheiry S, Tchou PJ, Natale A. Short- and long-term success of substrate-based mapping and ablation of ventricular tachycardia in arrhythmogenic right ventricular dysplasia. Circulation 2005;111(24):3209-3216. Epub 2005 Jun 13

Kowalski O, Kalarus Z, Lenarczyk R, Pruszkowska-Skrzep P, Prokopczuk J, Zielinska T, Polonski L. Radiofrequency ablation of typical atrial flutter with the use of electro-anatomical mapping system CARTO. Kardiol Pol 2005;62(4):351-357; discussion 358-359

Verma A, Marrouche NF, Schweikert RA, Saliba W, Wazni O, Cummings J, Abdul-Karim A, Bhargava M, Burkhardt JD, Kilicaslan F, Martin DO, Natale A. Relationship between successful ablation sites and the scar border zone defined by substrate mapping for ventricular tachycardia post-myocardial infarction. J Cardiovasc Electrophysiol 2005;16(5):465-471

Della Bella P, Carbucicchio C, Trevisi N. Ventricular tachycardia ablation. Ital Heart J 2005;6(3):221-230

Pappone C, Augello G, Santinelli V. Atrial fibrillation ablation. Ital Heart J 2005;6(3):190-199

Saleem MA, Burkett S, Passman R, Dibs S, Engelstein ED, Kadish AH, Goldberger JJ New simplified technique for 3D mapping and ablation of right ventricular outflow tract tachycardia. Pacing Clin Electrophysiol 2005;28(5):397-403

Xia Y, Liang Y, Kongstad O, Liao Q, Holm M, Olsson B, Yuan S. In vivo validation of the coincidence of the peak and end of the T wave with full repolarization of the epicardium and endocardium in swine. Heart Rhythm 2005;2(2):162-169

Lukac P, Pedersen AK, Mortensen PT, Jensen HK, Hjortdal V, Hansen PS. Ablation of atrial tachycardia after surgery for congenital and acquired heart disease using an electroanatomic mapping system: Which circuits to expect in which substrate? Heart Rhythm 2005;2(1):64-72

Vasamreddy CR, Dalal D, Eldadah Z, Dickfeld T, Jayam VK, Henrickson C, Meininger G, Dong J, Lickfett L, Berger R, Calkins H. Safety and efficacy of circumferential pulmonary vein catheter ablation of atrial fibrillation. Heart Rhythm 2005;2(1):42-48.

Xia Y, Hertervig E, Kongstad O, Ljungstrom E, Pyotr P, Holm M, Olsson B, Yuan S. Deterioration of interatrial conduction in patients with paroxysmal atrial fibrillation: electroanatomic mapping of the right atrium and coronary sinus. Heart Rhythm 2004;1(5):548-553

Tanner H, Lukac P, Schwick N, Fuhrer J, Pedersen AK, Hansen PS, Delacretaz E. Irrigated-tip catheter ablation of intraatrial reentrant tachycardia in patients late after surgery of congenital heart disease. Heart Rhythm 2004;1(3):268-275

Vasamreddy CR, Jayam V, Bluemke DA, Calkins H. Pulmonary vein occlusion: an unanticipated complication of catheter ablation of atrial fibrillation using the anatomic circumferential approach. Heart Rhythm 2004;1(1):78-81

Kubo R, Shoda M, Fuda Y, Sugiura R, Kasanuki H. Anatomical structure of the isthmus between the inferior vena cava and tricuspid annulus investigated with a three-dimensional electroanatomical mapping system. Heart Vessels 2005;20(2):50-55

Kantharia BK, Wilbur SL, Kutalek SP, Padder FA. Electroanatomical mapping and radiofrequency catheter ablation of atrial tachycardia originating from the recipient heart with recipient-to-donor atrio-atrial conduction after orthotopic heart transplantation. J Interv Card Electrophysiol 2005;12(1):61-67

Nabar A, Timmermans C, Medeiros A, Polymeropoulos K, Crijns HJ, Rodriguez LM. Radiofrequency ablation of atrial arrhythmias after previous open-heart surgery. Europace 2005;7(1):40-49

Xia Y, Kongstad O, Hertervig E, Li Z, Holm M, Olsson B, Yuan S. Activation recovery time measurements in evaluation of global sequence and dispersion of ventricular repolarization. J Electrocardiol 2005;38(1):28-35

Liang Y, Kongstad O, Luo J, Liao Q, Holm M, Olsson B, Yuan S. QT dispersion failed to estimate the global dispersion of ventricular repolarization measured using monophasic action potential mapping technique in swine and patients. J Electrocardiol 2005;38(1):19-27

Hocini M, Sanders P, Jais P, Hsu LF, Weerasoriya R, Scavee C, Takahashi Y, Rotter M, Raybaud F, Macle L, Clementy J, Haissaguerre M. Prevalence of pulmonary vein disconnection after anatomical ablation for atrial fibrillation: consequences of wide atrial encircling of the pulmonary veins. Eur Heart J 2005;26(7):696-704; Epub 2005 Jan 6

Takemoto M, Origuchi H, Kawagoe J, Harayama N, Soda Y, Yamamoto H, Yoshimura H. Late onset of Wolff-Parkinson-White syndrome in a 72-year-old man. Intern Med 2004;43(10):939-944

Brunckhorst CB, Delacretaz E, Soejima K, Jackman WM, Nakagawa H, Kuck KH, Ben-Haim SA, Seifert B, Stevenson WG Ventricular mapping during atrial and right ventricular pacing: relation of electrogram parameters to ventricular tachycardia reentry circuits after myocardial infarction. J Interv Card Electrophysiol 2004;11(3):183-191

Schley P, Sause A, Shin DI, Klein RM, Muller M, Ghouzi A, Schemeitat K, Burkhard-Meier C, Gulker H, Horlitz M. Curative therapy in symptomatic atrial ectopy. Internist (Berl) 2004;45(11):1299-1304

Peichl P, Kautzner J, Cihak R, Bytesnik J. The spectrum of inter- and intraventricular conduction abnormalities in patients eligible for cardiac resynchronization therapy. Pacing Clin Electrophysiol 2004;27(8):1105-1112

Chauhan VS, Nair GM, Sevaptisidis E, Downar E, Magnetoelectroanatomic mapping of arrhythmias in struc-

- Copyright - Il Pensiero Scientifico Editore downloaded by IP 3.137.171.121 Sat, 27 Apr 2024, 02:39:32

tural heart disease using a novel multielectrode catheter. Pacing Clin Electrophysiol 2004;27(8):1077-1084

Brunckhorst CB, Delacretaz E, Soejima K, Maisel WH, Friedman PL, Stevenson WG. Identification of the ventricular tachycardia isthmus after infarction by pace mapping. Circulation 2004;110(6):652-659; Epub 2004 Aug 2

Horlitz M, Schley P, Shin DI, Ghouzi A, Sause A, Wehner M, Muller M, Klein RM, Bufe A, Gulker H. Identification and ablation of atypical atrial flutter. Entrainment pacing combined with electroanatomic mapping. Z Kardiol 2004;93(6):463-473

Reis-Santos K, Adragao P, Aguiar C, Cavaco D, Morgado F, Raposo L, Chotalal D, Bonhorst D, Seabra-Gomes R. Atrial flutter ablation: correlation between isthmic activation times and flutter cycle. Rev Port Cardiol 2004;23(4):533-544

Rostock T, Willems S, Ventura R, Weiss C, Risius T, Meinertz T. Radiofrequency catheter ablation of a macroreentrant ventricular tachycardia late after surgical repair of tetralogy of Fallot using the electroanatomic mapping (CARTO). Pacing Clin Electrophysiol 2004;27(6 Pt 1):801-804

Nademanee K, McKenzie J, Kosar E, Schwab M, Sunsaneewitayakul B, Vasavakul T, Khunnawat C, Ngarmukos T. A new approach for catheter ablation of atrial fibrillation: mapping of the electrophysiologic substrate. J Am Coll Cardiol 2004;43(11):2044-2053

Marrouche NF, Natale A, Wazni OM, Cheng J, Yang Y, Pollack H, Verma A, Ursell P, Scheinman MM. Left septal atrial flutter: electrophysiology, anatomy, and results of ablation. Circulation. 2004 May 25;109(20):2440-7. Epub 2004 May 10.

Marrouche NF, Verma A, Wazni O, Schweikert R, Martin DO, Saliba W, Kilicaslan F, Cummings J, Burkhardt JD, Bhargava M, Bash D, Brachmann J, Guenther J, Hao S, Beheiry S, Rossillo A, Raviele A, Themistoclakis S, Natale A. Mode of initiation and ablation of ventricular fibrillation storms in patients with ischemic cardiomyopathy. J Am Coll Cardiol 2004;43(9):1715-1720

Sporton SC, Earley MJ, Nathan AW, Schilling RJ. Electroanatomic versus fluoroscopic mapping for catheter ablation procedures: a prospective randomized study. J Cardiovasc Electrophysiol 2004;15(3):310-315

Horlitz M, Schley P, Shin DI, Sause A, Muller M, Klein RM, Marx R, Bufe A, Gulker H. [Clinical experiences with cooled radiofrequency ablation of ectopic atrial tachycardia employing an electroanatomic mapping system]. Z Kardiol 2004;93(2):137-146

Gonzalez-Torrecilla E, Arenal A, Quiles J, Atienza F, Jimenez-Candil J, del Castillo S, Almendral J. Non-fluoroscopic electroanatomical mapping (CARTO system) in the ablation of atrial tachycardias. Rev Esp Cardiol 2004;57(1):37-44

Zeng SY, Yang PZ, Shi JJ, Qu X, Wang HS, Li YF. Ablation of postoperative "incisional" reentrant atrial tachycardia and flutter in children using the CARTO system. Zhonghua Er Ke Za Zhi 2003;41(10):732-734

Wetzel U, Hindricks G, Dorszewski A, Schirdewahn P, Gerds-Li JH, Piorkowski C, Kobza R, Tanner H, Kottkamp H. Electroanatomic mapping of the endocardium. Implication for catheter ablation of ventricular tachycardia. Herz 2003;28(7):583-590

Hertervig E, Li Z, Kongstad O, Holm M, Olsson SB, Yuan S Global dispersion of right atrial repolarization in healthy pigs and patients. Scand Cardiovasc J 2003;37(6):329-333

Adragao P, E Melo JQ, Cavaco D, Aguiar C, Neves J, Abecasis M, Santiago T, Chotalal D, Bonhorst D, Seabra-Gomes R. Epicardial electroanatomical mapping for intraoperative evaluation of bilateral pulmonary vein isolation. Rev Port Cardiol 2003;22(7-8):885-895

Schwartzman D, Bazaz R, Nosbisch J. Catheter ablation to suppress atrial fibrillation: evolution of technique at a single center. J Interv Card Electrophysiol 2003;9(2):295-300

Ernst S, Ouyang F, Clausen C, Goya M, Ho SY, Antz M, Kuck KH. A model for in vivo validation of linear lesions in the right atrium. J Interv Card Electrophysiol 2003;9(2):259-268

Adragao P, Reis-Santos K, Scanavacca M, Cavaco D, Aguiar C, Morgado F, Ribeiras R, Bernardo R, Bonhorst D, Seabra-Gomes R. Electrical disconnection versus anatomical isolation of the pulmonary veins: two sides of the same treatment for atrial fibrillation? Rev Port Cardiol 2003;22(6):777-787

Ernst S, Ouyang F, Lober F, Antz M, Kuck KH. Catheter-induced linear lesions in the left atrium in patients with atrial fibrillation: an electroanatomic study. J Am Coll Cardiol 2003;42(7):1271-1282

de Groot NM, Schalij MJ, Zeppenfeld K, Blom NA, Van der Velde ET, Van der Wall EE. Voltage and activation mapping: how the recording technique affects the outcome of catheter ablation procedures in patients with congenital heart disease. Circulation 2003;108(17):2099-2106; Epub 2003 Sep 29

Luo J, Yuan S, Hertervig E, Kongstad O, Ljungstrom E, Holm M, Olsson SB. Electroanatomic mapping of right atrial activation in patients with and without paroxysmal atrial fibrillation. J Electrocardiol 2003;36(3):237-242

Li Z, Hertervig E, Kongstad O, Holm M, Grins E, Olsson SB, Yuan S. Global repolarization sequence of the right atrium: monophasic action potential mapping in health pigs. Pacing Clin Electrophysiol 2003;26(9):1803-1808

Modre R, Tilg B, Fischer G, Hanser F, Messnarz B, Seger M, Schocke MF, Berger T, Hintringer F, Roithinger FX. Atrial noninvasive activation mapping of paced rhythm data. J Cardiovasc Electrophysiol 2003;14(7):712-719

Ernst S, Antz M, Ouyang F, Vogtmann T, Goya M, Bansch D, Schaumann A, Kuck KH. Ostial PV isolation: is there a role for three-dimensional mapping? Pacing Clin Electrophysiol 2003;26(7 Pt 2):1624-1630

Adragao P, Cavaco D, Aguiar C, Palos J, Morgado F, Ribeiras R, Abecasis M, Neves J, Bonhorst D, Seabra-Gomes R. Identification of pulmonary vein foci by non-contact mapping in patients with paroxysmal atrial fibrillation. Rev Port Cardiol 2003;22(4):475-486

Hassankhani A, Yao B, Feld GK. Conduction velocity around the tricuspid valve annulus during type 1 atrial flutter: defining the location of areas of slow conduction by three-dimensional electroanatomical mapping. J Interv Card Electrophysiol 2003;8(2):121-127

- Copyright - Il Pensiero Scientifico Editore downloaded by IP 3.137.171.121 Sat, 27 Apr 2024, 02:39:32

Umemura J. Electro anatomical analysis (NOGA, CARTO system). Nippon Rinsho 2003;61Suppl4:402-406

Sohara H, Tanaka K, Ishigaki K, Yamaguchi Y, Murakami M, Takahashi S, Taketani Y, Sunami K, Miyashita Y, Hiroe Y, Tanaka S, Saito S, Satake S, Watanabe Y. Feasibility of combination mapping utilizing a duo-decapolar electrode catheter and the CARTO system for incisional reentrant atrial tachycardia with cycle length alternation: a case report. J Cardiol 2003;41(3):135-142

Kopelman HA, Prater SP, Tondato F, Chronos NA, Peters NS Slow pathway catheter ablation of atrioventricular nodal reentrant tachycardia guided by electroanatomical mapping: a randomized comparison to the conventional approach. Europace 2003;5(2):171-174

Arenal A, Glez-Torrecilla E, Ortiz M, Villacastin J, Fdez-Portales J, Sousa E, del Castillo S, Perez de Isla L, Jimenez J, Almendral J. Ablation of electrograms with an isolated, delayed component as treatment of unmappable monomorphic ventricular tachycardias in patients with structural heart disease. J Am Coll Cardiol 2003;41(1):81-92

Tilg B, Fischer G, Modre R, Hanser F, Messnarz B, Schocke M, Kremser C, Berger T, Hintringer F, Roithinger FX. Model-based imaging of cardiac electrical excitation in humans. IEEE Trans Med Imaging 2002;21(9):1031-1039

Van Hare GF, Dubin AM, Collins KK. Invasive electrophysiology in children: state of the art. J Electrocardiol 2002;35Suppl:165-174

De Ponti R, Zardini M, Tritto M, Fang P, Caravati F, Salerno-Uriarte JA. Non-fluoroscopic system for the tridimensional electroanatomical heart mapping (CARTO). Cardiologia 1999;44 Suppl 1(Pt 1):387-390

Duru F. CARTO three-dimensional non-fluoroscopic electroanatomic mapping for catheter ablation of arrhythmias: a useful tool or an expensive toy for the electrophysiologist? Anadolu Kardiyol Derg 2002;2(4):330-337

Giordano-Lanza G, De Simone A, Tafuri D. Electroanatomical maps of the heart in the athletes. Ital J Anat Embryol 2002;107(3):199-207

Satomi K, Shimizu W, Suyama K, Echigo S, Kamakura S. Macroreentrant atrial flutter around a common atrioventricular canal in an infant with complicated congenital heart anomaly. Pacing Clin Electrophysiol 2002;25(10):1530-1531

Weiss C, Willems S, Risius T, Hoffmann M, Ventura R, Meinertz T. Functional disconnection of arrhythmogenic pulmonary veins in patients with paroxysmal atrial fibrillation guided by combined electroanatomical (CARTO) and conventional mapping. J Interv Card Electrophysiol 2002;6(3):267-275

Morita H, Kouno Y, Ohe T. Advanced endocardial mapping systems. Nippon Rinsho 2002;60(7):1334-1340

Drago F, Silvetti MS, Grutter G, Di Pino A, Bevilacqua M. Mustard procedure in atrial situs inversus: three-dimensional ablation of intra-atrial reentry tachycardia on a surgically created inversus cavo-tricuspid isthmus. Ital Heart J 2002;3(6):379-383

Leonelli FM, Tomassoni G, Richey M, Natale A. Usefulness of three-dimensional non-fluoroscopic mapping in the ablation of typical atrial flutter. Ital Heart J 2002;3(6):360-365

Cavaco D, Adragao P, Morgado F, Aguiar C, Chotalal D, Palos J, Bonhorst D, Seabra-Comes R. Electronanatomical mapping and ablation of atrial tachycardias with the CARTO system. Rev Port Cardiol 2002;21(4):407-418

Kongstad O, Yuan S, Hertervig E, Holm M, Grins E, Olsson B. Global and local dispersion of ventricular repolarization: endocardial monophasic action potential mapping in swine and humans by using an electro-anatomical mapping system. J Electrocardiol 2002;35(2):159-167

Bakkour H, Hermida JS, Benitah-Touati N, Trojette F, Otmani A, Rey JL, Touati G. Ectopic atrial tachycardia complicating a congenital left atrial aneurysm: value of an electro-anatomical mapping system. Arch Mal Coeur Vaiss 2002;95(2):130-134

Pappone C, Santinelli V. Pulmonary vein isolation by circumferential radiofrequency lesions in atrial fibrillation. From substrate to clinical outcome. Ann Ist Super Sanita 2001;37:401-407

Hoffmann E, Reithmann C, Nimmermann P, Elser F, Dorwarth U, Remp T, Steinbeck G. Clinical experience with electro

anatomic mapping of ectopic atrial tachycardia. Pacing Clin Electrophysiol 2002;25(1):49-56

Volkmer M, Antz M, Hebe J, Kuck KH. Focal atrial tachycardia originating from the musculature of the coronary sinus. J Cardiovasc Electrophysiol 2002;13(1):68-71

Gepstein L, Wolf T, Hayam G, Ben-Haim SA. Accurate linear radiofrequency lesions guided by a nonfluoroscopic electroanatomic mapping method during atrial fibrillation. Pacing Clin Electrophysiol 2001;24(11):1672-1678

Sra J, Bhatia A, Dhala A, Blanck Z, Deshpande S, Cooley R, Akhtar M. Electroanatomically guided catheter ablation of ventricular tachycardias causing multiple defibrillator shocks. Pacing Clin Electrophysiol 2001;24(11):1645-1652

Nakagawa M, Ichinose M, Watanabe M, Nobe S, Yonemochi H, Saikawa T. Present and future of cardiac function tests: electrophysiologic tests. Rinsho Byori 2001;49(11):1090-1095

Weiss C, Willems S, Meinertz T. Radiofrequency catheter ablation of common-type atrial flutter guided by conventional versus electroanatomical mapping. Bratisl Lek Listy 2001;102(9):385-389

Yuan S, Kongstad O, Hertervig E, Holm M, Grins E, Olsson B. Global repolarization sequence of the ventricular endocardium: monophasic action potential mapping in swine and humans. Pacing Clin Electrophysiol 2001;24(10):1479-1488

De Groot NM, Kuijper AF, Blom NA, Bootsma M, Schalij MJ. Three-dimensional distribution of bipolar atrial electrogram voltages in patients with congenital heart disease. Pacing Clin Electrophysiol 2001;24(9 Pt 1):1334-1342

Dubin AM, Desai K, Van Hare GF. Reentrant tachycardia using two discrete atrioventricular nodes and a concealed atriofascicular pathway. Pediatr Cardiol 2001;22(5):400-402

Yano K, Keida T, Suzuki K, Sasano T, Hiejima K, Okishige K. Catheter ablation of idiopathic left ventricular tachycardia with multiple breakthrough sites guided by an electroanatomical mapping system. Interv Card Electrophysiol 2001;5(2):211-214

Weiss C, Willems S, Rueppel R, Hoffmann M, Meinertz T. Electroanatomical Mapping (CARTO) of ectopic atrial

- Copyright - Il Pensiero Scientifico Editore downloaded by IP 3.137.171.121 Sat, 27 Apr 2024, 02:39:32

tachycardia: impact of bipolar and unipolar local electrogram annotation for localization the focal origin. Interv Card Electrophysiol 2001;5(1):101-107

Schweikert RA, Perez Lugones A, Kanagaratnam L, Tomassoni G, Beheiry S, Bash D, Pisano E, Saliba W, Tchou PJ, Natale A. A simple method of mapping atrial premature depolarizations triggering atrial fibrillation. Pacing Clin Electrophysiol 2001;24(1):22-27

Bhuripanyo K, Raungratanaamporn O, Sriratanasathavorn C, Krittayapong R, Pooranawattanakul S, Chaithiraphan S, Nademanee K. Biosense mapping for ablation of ventricular tachycardia in cardiomyopathy. Med Assoc Thai 2003;83Suppl2:S206-213.

Sriratanasathavorn C, Bhuripanyo K, Raungratanaamporn O, Krittayaphong R, Nademanee K, Kwo-Sa-Ard B, Chaithiraphan S. The use of nonfluoroscopic catheter-based mapping system to perform radiofrequency ablation in complex ventricular tachycardia after cardiac surgery in congenital heart disease: a case report. J Med Assoc Thai 2000;83Suppl2:S187-193

Reithmann C, Hoffmann E, Dorwarth U, Remp T, Steinbeck G, Electroanatomical mapping for visualization of atrial activation in patients with incisional atrial tachycardias. Eur Heart J 2001;22(3):237-246

Willems S, Weiss C, Ventura R, Ruppel R, Risius T, Hoffmann M, Meinertz T. Catheter ablation of atrial flutter guided by electroanatomic mapping (CARTO): a randomized comparison to the conventional approach. J Cardiovasc Electrophysiol 2000;11(11):1223-1230

Sra J, Bhatia A, Dhala A, Blanck Z, Rathod S, Boveja B, Deshpande S, Cooley R, Akhtar M. Electroanatomic mapping to identify breakthrough sites in recurrent typical human flutter. Pacing Clin Electrophysiol 2000;23(10 Pt 1):1479-1492

Sokoloski MC, Pennington JC 3rd, Winton GJ, Marchlinski FE. Use of multisite electroanatomic mapping to facilitate ablation of intra-atrial reentry following the Mustard procedure. J Cardiovasc Electrophysiol 2000;11(8):927-930

Osswald S. Epicardial mapping and radiofrequency catheter ablation of ischemic ventricular tachycardia using the CARTO system. J Cardiovasc Electrophysiol 2000;11(4):495

Khongphatthanayothin A, Kosar E, Nademanee K. Nonfluoroscopic three-dimensional mapping for arrhythmia ablation: tool or toy? J Cardiovasc Electrophysiol 2000;11(3):239-243

Marchlinski FE, Callans DJ, Gottlieb CD, Zado E. Linear ablation lesions for control of unmappable ventricular tachycardia in patients with ischemic and nonischemic cardiomyopathy. Circulation 2000;101(11):1288-1296

Kloosterman EM, Yamamura K, Alba J, Mitrani RD, Myerburg RJ, Interian A Jr. An innovative application of anatomic electromagnetic voltage mapping in a patient with Ebstein's anomaly undergoing permanent pacemaker implantation. J Cardiovasc Electrophysiol 2000;11(1):99-101

Nakagawa H, Jackman WM. Use of a 3-dimensional electroanatomical mapping system for catheter ablation of macroreentrant right atrial tachycardia following atriotomy. J Electrocardiol 1999;32Suppl:16-21

Tomassoni G, Stanton M, Richey M, Leonelli FM, Beheiry S, Natale A. Epicardial mapping and radiofrequency catheter ablation of ischemic ventricular tachycardia using a three-dimensional nonfluoroscopic mapping system. J Cardiovasc Electrophysiol 1999;10(12):1643-1648

Schumacher B, Wolpert C, Lewalter T, Vahlhaus C, Jung W, Luderitz B. Predictors of success in radiofrequency catheter ablation of atrial flutter. J Interv Card Electrophysiol 2000;4Suppl1:121-125

Hoffmann E, Nimmermann P, Reithmann C, Elser F, Remp T, Steinbeck G. New mapping technology for atrial tachycardias. J Interv Card Electrophysiol 2000;4Suppl1:117-120

Goya M, Takahashi A, Nakagawa H, Iesaka Y. A case of catheter ablation of accessory atrioventricular connection between the right atrial appendage and right ventricle guided by a three-dimensional electroanatomic mapping system. J Cardiovasc Electrophysiol 1999;10(8):1112-1128

Schwartzman D, Kuck KH. Anatomy-guided linear atrial lesions for radiofrequency catheter ablation of atrial fibrillation. Pacing Clin Electrophysiol 1998;21(10):1959-1978

Dorostkar PC, Cheng J, Scheinman MM. Electroanatomical mapping and ablation of the substrate supporting intraatrial reentrant tachycardia after palliation for complex congenital heart disease. Pacing Clin Electrophysiol 1998;21(9):1810-1819

Worley SJ. Use of a real-time three-dimensional magnetic navigation system for radiofrequency ablation of accessory pathways. Pacing Clin Electrophysiol 1998;21(8):1636-1645

Marchlinski F, Callans D, Gottlieb C, Rodriguez E, Coyne R, Kleinman D. Magnetic electroanatomical mapping for ablation of focal atrial tachycardias. Pacing Clin Electrophysiol 1998;21(8):1621-1635

Stevenson WG, Delacretaz E, Friedman PL, Ellison KE. Identification and ablation of macroreentrant ventricular tachycardia with the CARTO electroanatomical mapping system. Pacing Clin Electrophysiol 1998;21(7):1448-1456

Nademanee K, Kosar EM. A nonfluoroscopic catheter-based mapping technique to ablate focal ventricular tachycardia. Pacing Clin Electrophysiol 1998;21(7):1442-1447

Nakagawa H, Jackman WM. Use of a three-dimensional, nonfluoroscopic mapping system for catheter ablation of typical atrial flutter. Pacing Clin Electrophysiol 1998;21(6):1279-1286

Gepstein L, Evans SJ. Electroanatomical mapping of the heart: basic concepts and implications for the treatment of cardiac arrhythmias. Pacing Clin Electrophysiol 1998;21(6):1268-1278

Nimmermann P, Hoffmann E, Reithmann C, Remp T, Steinbeck G. Electro-anatomic mapping of the sinoatrial activation: initial experiences with the new CARTO mapping system. Z Kardiol 1998;87(3):227-232