

ARTICOLO ORIGINALE

Rimozione transvenosa di elettrocateri da pacemaker e/o ICD malfunzionanti o infetti mediante tecnica manuale

Esperienza di un unico
Centro Regionale siciliano
dedicato (anni 2002-2007)

Giuseppe M. Calvagna, Rosario Foti,
Marco Lisi, Rosario Evola

G Ital Aritmol Cardioslim 2007;4:30-35

Divisione di Cardiologia, Ospedale San Vincenzo
di Taormina

Riassunto. La rimozione di elettrocateri cronicamente impiantati è attualmente l'unica terapia risolutiva in caso di malfunzionamento e/o infezione del sistema di stimolazione. Presso la nostra Divisione di Cardiologia, la rimozione transvenosa degli elettrocateri viene praticata da circa 6 anni utilizzando esclusivamente la tecnica manuale standard o modificata mediante trazione meccanica manuale, dilatazione con l'uso di guaine dilatatrici di calibro variabile e cateteri a cappio per il recupero e lo spostamento endovascolare degli elettrocateri da stimolazione o eventuali frammenti e corpi estranei. Sono state seguite scrupolosamente le indicazioni date dal protocollo nazionale (AIAC 2004) per l'esecuzione delle procedure, per la scelta dei materiali, per i criteri di selezione dei pazienti (Classe I e II) e per la preparazione dell'operatore medico e del personale infermieristico in sala.

Risultati. (1) Sono state eseguite 150 procedure totali su altrettanti pazienti. (2) Sono stati considerati in totale 266 elettrocateri, di cui 123 ventricolari, 98 atriali, 21 ventricolari da defibrillazione, 15 da seno coronarico e 9 da stimolazione VDD. (3) Modalità di ancoraggio: a fissazione passiva (n = 216), a fissazione attiva (n = 49). Un solo caso di elettrocateri a vite fissa. (4) Cause di rimozione: necrosi della tasca con infezione locale (111 casi), endocardite infettiva accertata (16 casi), malfunzionamento o abbandono (23 casi). (5) Vie venose utilizzate per la rimozione: vena succlavia sinistra (186 elett.), vena succlavia destra (40 elett.), vena giugulare interna destra (26 elett.), vena femorale destra (14 elett.). (6) Risultati: successo totale in 142 casi, parziale in 6 casi e insuccesso in 2 casi. (7) Complicanze: nessun caso di morte, nessuna complicanza maggiore. Dodici complicanze lievi, comprendenti 6 episodi di ipotensione arteriosa marcata regredita spontaneamente, 4 episodi di ipotensione arteriosa marcata regredita con terapia farmacologica, 3 pazienti con tachicardia ventricolare non sostenuta regredita spontaneamente, 1 caso di PNX destro lieve e 1 caso di crisi epilettiforme durante lo svolgimento dell'intervento.

Conclusioni. La presenza di un Centro Regionale specializzato e dedicato a interventi di rimozione di elettrocateri ha permesso la risoluzione della maggior parte delle complicanze infettive o da malfunzionamento collegate all'impianto di pacemaker, con brevi tempi di attesa e costi di intervento ridotti.

Introduzione

Dal 1980 a oggi, si è visto crescere in maniera esponenziale il numero degli interventi di impianto di pacemaker considerati indispensabili nel trattamento delle patologie del ritmo cardiaco di tipo sia ipocinetico sia ipercinetico.

Notevoli progressi tecnologici sono stati compiuti con la presenza sul mercato di vari modelli con differente modalità di stimolazione: (1) pacemaker in funzione VVIR monocamerale con un solo elettrocateri da stimolazione posizionato in apice del ventricolo destro; (2) pacemaker in funzione DDR bicamerale con due elettrocateri da stimolazione posizionati in atrio destro e apice del ventricolo destro; (3) pacemaker ICD con elettrocateri da stimolazione e defibrillazione;¹ (4) pacemaker biventricolari resincronizzanti, molto utilizzati in questi ultimi anni per la terapia dello scompenso cardiaco, con elettrocateri da stimolazione in atrio destro, ventricolo destro e seno coronarico;² (5) pacemaker in stimolazione bifocale o polifocale con l'utilizzo di siti di impianto alternativi, tuttora al vaglio scientifico.

Proporzionalmente al numero di pacemaker impiantati, si evidenzia un incremento del numero di elettrocateri da stimolazione talora molto diversi tra di loro per caratteristiche tecniche, materiali, resistenza alla trazione, rivestimento, modalità di fissazione, diametro e funzione.³

Con il notevole incremento del numero e della qualità delle procedure di impianto di pacemaker, ci si è posti il problema delle possibili complicanze precoci e tardive di tipo infettivo o da malfunzionamento in cui la rimozione di tutto o parte del sistema di stimolazione risulta essere l'unica terapia utile nel garantire una completa guarigione.⁴ Diversi autori concordano nel ritenere che il 2-5% circa degli impianti di pacemaker può presentare a distanza di tempo problemi di tipo infettivo o da malfunzionamento.⁵

La presenza di elettrocateri posizionati attraverso il sistema venoso nelle camere cardiache ha evidenziato la problematica della loro eventuale rimozione, dopo diversi anni di permanenza in sede, per la presenza di aderenze fibrotiche o fibrocalcifiche, talora molto estese, lungo tutto il decorso venoso e nel muscolo cardiaco.⁶ Tali aderenze spesso si presentano in maniera così estesa da ostruire completamente il lume vascolare, favo-

rendo il manifestarsi di patologie, come la sindrome ostruttiva della vena succlavia e della vena cava, od ostruendo tutte le vie di accesso per il posizionamento di altri eventuali elettrocateri da stimolazione.

La sola rimozione della cassa del pacemaker e/o la revisione chirurgica della tasca, lasciando in situ gli elettrocateri, non porta alla risoluzione del problema infettivo, ma a un ritardo nei tempi di guarigione, favorendo l'aggravarsi della malattia.⁷ La presenza di più elettrocateri nel letto vascolare favorisce una maggiore incidenza di eventi trombotici e/o l'eventuale impianto di microrganismi patogeni. Un iniziale processo infettivo locale della tasca del pacemaker o la presenza di vegetazioni batteriche lungo il decorso possono evolvere, in un tempo più o meno lungo, verso l'endocardite infettiva (EI), grave complicanza che, se non risolta in tempi brevi, presenta indici di mortalità talora superiori al 50%.⁸

Prima dell'avvento delle attuali tecniche di rimozione transvenosa, l'unico rimedio valido era l'intervento cardiocirurgico con modalità invasive (sternotomia e toracotomia) eseguite in anestesia generale. Questa tecnica consentiva di ottenere discreti risultati, ma con lunghi tempi di degenza e guarigione.⁹ Uno dei fattori limitanti per il cardiocirurgo era il non facile approccio ai grossi vasi superiori (vena succlavia, vena cava).

Le successive tecniche di rimozione mediante trazione manuale aggressiva, con bande elastiche o pesi presentavano più complicanze (infezioni o traumi gravi, fratture o frammentazioni degli elettrocateri) che risultati positivi; pertanto, sono state sconsigliate e generalmente abbandonate.¹⁰

Dal 1990 a oggi, progressivamente e costantemente, si sono sviluppate varie tecniche di rimozione degli elettrocateri che utilizzano esclusivamente la via transvenosa attraverso le vene succlavia sinistra e destra, giugulare destra e femorale destra. Questa tecnica operativa, non esente da possibili complicanze anche gravi, se eseguita da mani esperte presso Centri a elevata specialità permette la rimozione degli elettrocateri attraverso una via venosa centrale evitando l'intervento cardiocirurgico.¹¹

La presenza del cardiocirurgo o del chirurgo toracico in stand-by, come consiglia il protocollo nazionale, resta comunque di notevole importanza per tutte quelle condizioni che impediscono la rimozione transvenosa

o per le eventuali complicanze (tamponamento cardiaco, rottura cardiaca, lesione dei grossi vasi), sempre possibili e spesso non facilmente preventivabili.

I sistemi utilizzati per eseguire la rimozione degli elettrocaterteri sono tre: manuale, con radiofrequenza e laser.¹²

Materiali e metodi

Presso la nostra Divisione di Cardiologia, dal 2002 al 2007 sono state eseguite 150 procedure di rimozione transvenosa di elettrocaterteri su altrettanti pazienti, per 266 elettrocaterteri totali (utilizzando esclusivamente la via transvenosa manuale), così ripartite:

- 8 procedure nell'anno 2002
- 3 procedure nell'anno 2003
- 8 procedure nell'anno 2004
- 43 procedure nell'anno 2005
- 56 procedure nell'anno 2006
- 32 procedure al I semestre 2007 (Fig. 1).

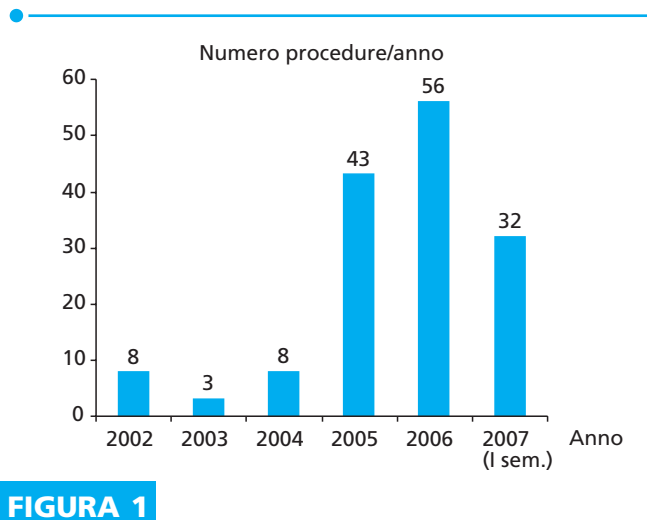


FIGURA 1

Centoventicinque pazienti erano di sesso maschile e 25 di sesso femminile, di età compresa tra 16 e 92 anni. La fascia di età compresa tra 70 anni e 90 anni è risultata la più rappresentata.

I 266 elettrocaterteri totali erano così suddivisi:

- 123 ventricolari
- 98 atriali
- 21 ventricolari da defibrillazione
- 15 dal seno coronarico
- 9 da stimolazione VDD (Fig. 2).

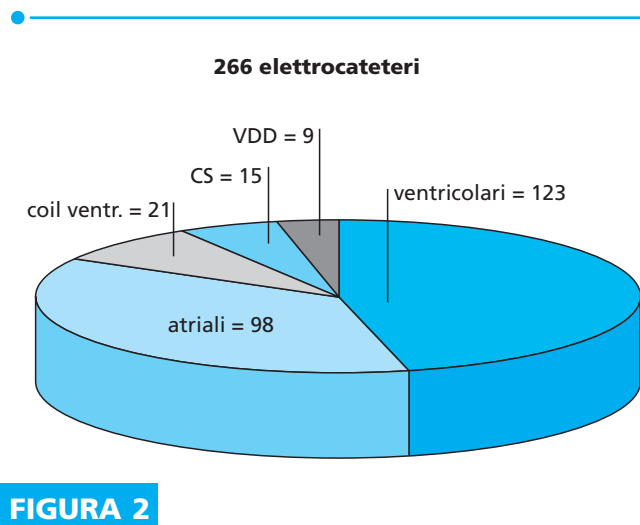


FIGURA 2

Gli elettrocaterteri avevano una data di impianto compresa tra il 1975 e il 2007, con un'incidenza del 60% nel periodo compreso tra il 2000 e il 2007.

Per la rimozione degli elettrocaterteri sono stati seguiti i criteri del protocollo nazionale (AIAC 2004) con indicazione di Classe I e II.

Le indicazioni alla rimozione sono state le seguenti:

- 111 casi di necrosi della tasca del PM e infezione locale
- 23 casi di malfunzionamento o abbandono
- 16 casi di endocardite infettiva con o senza necrosi settica della tasca (Fig. 3).

I pacemaker e gli elettrocaterteri espuntati erano localizzati:

- 122 in regione pettorale sinistra
- 28 in regione pettorale destra.

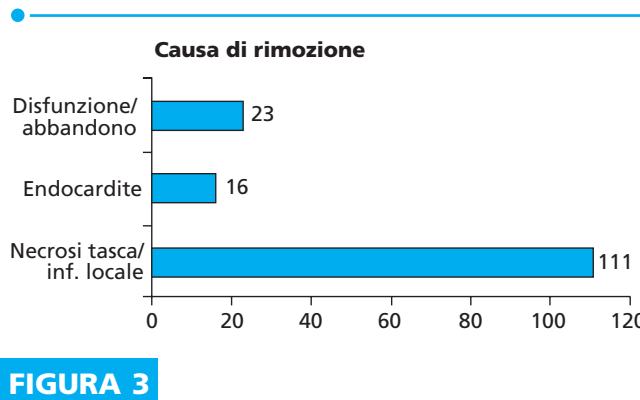


FIGURA 3

Rimozione transvenosa di elettrocateri da pacemaker e/o ICD malfunzionanti o infetti mediante tecnica manuale

Sono state scrupolosamente seguite le indicazioni date dalle linee guida del protocollo nazionale (AIAC 2004) per l'esecuzione delle procedure, per la scelta dei materiali, per i criteri di scelta dei pazienti (Classe I e II), per la preparazione dell'operatore medico e del personale infermieristico in sala, per la presenza del cardioanimatore e per la collaborazione in stand-by del cardiocirurgo. I pazienti presentavano sia processi infettivi localizzati alla tasca del pacemaker sia generalizzati e/o elettrocateri fratturati, abbandonati, malfunzionanti o a ostacolo della normale funzionalità del sistema di stimolazione.

I pazienti operati sono stati catalogati per anno di intervento, età, sesso, tipo di infezione, modello di pacemaker, tipo e calibro degli elettrocateri, tipo di fissazione, localizzazione dell'infezione, via di accesso utilizzata, materiali usati, complicanze, regione di provenienza, percentuale di successo, ecc.

Per la rimozione degli elettrocateri sono state utilizzate le guaine dilatatrici di Byrd in propilene di vario calibro (da 7 a 16 French), prodotte dalla Cook Vascolar, e cateteri a cappio di vario tipo, prodotti dalla Cook Vascolar e da Meditalia. Per l'irrigidimento degli elettrocateri, indispensabile per la manovra di trazione o dilatazione, sono stati impiegati sia stilette autobloccanti modello Liberetor, prodotti dalla Cook Vascolar, sia normali stilette metalliche non autobloccanti.

Risultati

Per la rimozione sono state utilizzate le seguenti vie venose:

- Vena succlavia sinistra (n = 186)
- Vena succlavia destra (n = 40)
- Vena giugulare interna destra (n = 26)
- Vena femorale destra (n = 14) (Fig. 4).

Le modalità di ancoraggio impiegate sono state le seguenti:

- 216 elettrocateri a fissazione passiva
- 49 a fissazione attiva con vite detraibile
- 1 a vite fissa (Fig. 5).

Le condizioni degli elettrocateri al momento della rimozione erano così ripartite:

- 219 elettrocateri integri
- 47 danneggiati.




FIGURA 4

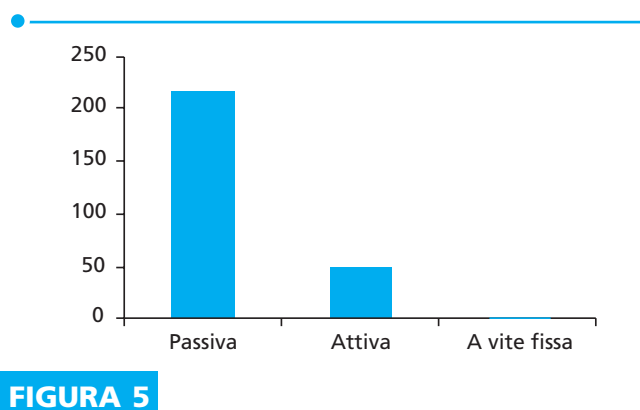


FIGURA 5

Per quanto riguarda gli elettrocateri danneggiati:

- 22 con danneggiamento del rivestimento esterno
- 21 con danneggiamento della spirale metallica interna
- 4 con lume interno non percorribile dallo stiletto metallico.

I materiali utilizzati per la rimozione sono stati i seguenti:

- Guaine dilatatrici di Byrd da sole nell'83% degli interventi e in associazione al catetere a cappio nel 9%
- Cateteri a cappio da soli nel 2%.

La trazione manuale, eseguita con l'ausilio di stilette metalliche sia autobloccanti sia non, protratta per 90 secondi, ha permesso la rimozione solo del 6% degli elettrocateri.

I risultati in termini di percentuale di riuscita dell'intervento di rimozione eseguito su 150 pazienti sono stati:

- Successo totale in 142 pazienti
- Successo parziale in 6 pazienti
- Insuccesso in 2 pazienti (Fig. 6).

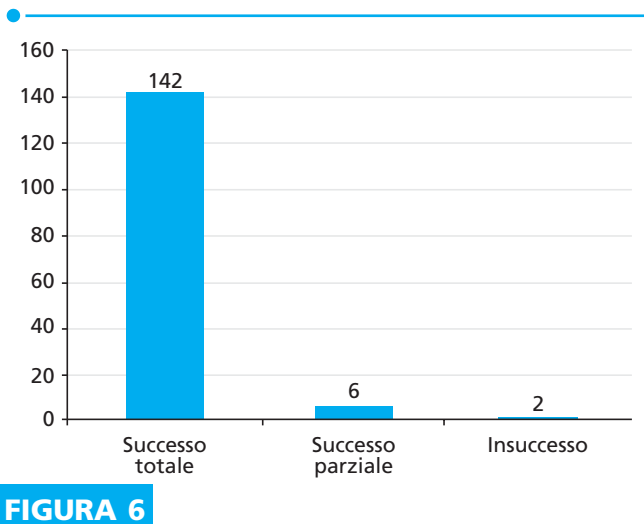


FIGURA 6

Non si sono sviluppate complicanze maggiori, mentre le complicanze lievi sono risultate così suddivise:

- 6 episodi di ipotensione arteriosa marcata regredita spontaneamente
- 4 episodi di ipotensione arteriosa marcata regredita con terapia farmacologica
- 3 pazienti con tachicardia ventricolare non sostenuta regredita spontaneamente
- 1 paziente con PNX destro lieve regredito spontaneamente
- 1 caso di crisi epilettiforme di breve durata (Fig. 7).

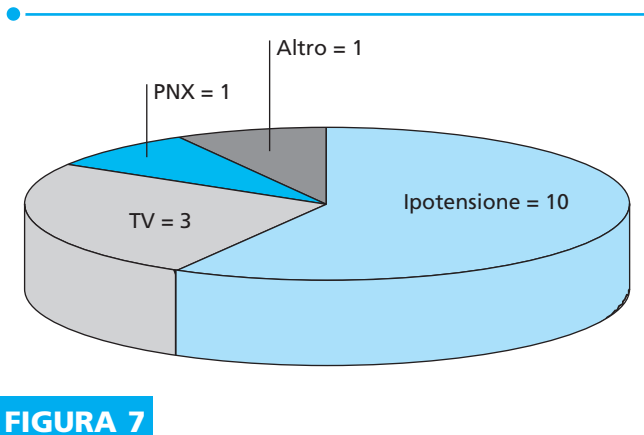


FIGURA 7

Conclusioni

La tecnica di rimozione transvenosa, pur essendo una tecnica complessa, emodinamicamente cruenta e talora non esente da complicanze gravi o mortali, va attualmente considerata la metodica principe per la rimozione degli elettrocaterteri infetti o danneggiati e per la risoluzione di sepsi gravi o malfunzionamenti a essi associati. È ampiamente dimostrato che la non rimozione spesso espone il paziente a gravi problemi setticemici, con lunghe e inutili terapie antibiotiche, e che le stesse terapie, una volta rimosso il corpo estraneo infetto, presentano maggiore efficacia e possibilità di successo.¹²

Come per tutte le tecniche cardiologiche invasive, si consiglia che venga praticata presso Centri altamente specializzati e dedicati, tenendo conto delle linee guida e dei protocolli nazionali (AIAC 2004).

Lo sviluppo di tale metodica presso la nostra Divisione di Cardiologia si è resa necessaria per la costante e numerosa richiesta a carattere provinciale e regionale. La presenza in loco della Divisione di Cardiorianimazione e della Divisione di Cardiocirurgia, con il loro importante contributo, hanno reso sicura e attuabile questa procedura interventistica.

Ringraziamenti

Alla dott.ssa Maria Grazia Bongiorno, responsabile dell'U.O. di Cardiologia Interventistica dell'Ospedale Cisanello di Pisa per l'alta professionalità dei suoi insegnamenti.

A tutti i colleghi del reparto di Cardiologia, Cardiocirurgia e Cardiorianimazione dell'Ospedale San Vincenzo di Taormina per l'attiva collaborazione.

Bibliografia

1. Moss AJ, Zareba W, Hall WJ, et al.; Multicenter Automatic Defibrillator Implantation Trial II Investigation. Prophylactic implantation of a defibrillator in patients with myocardial infarction and reduced ejection fraction. *N Engl J Med* 2002;346:877-883.
2. Bradley DJ, Bradley EA, Baughman KL, et al. Cardiac resynchronization and death from progressive heart failure: A meta-analysis of randomized controlled trials. *JAMA* 2003;289:730-740.
3. Byrd CL, Wilkoff BL, Love CJ, et al. Intravascular extraction of problematic or infected permanent pacemaker leads: 1994-1996. *PACE* 1999;22:1348-1357.

Rimozione transvenosa di elettrocateri da pacemaker e/o ICD malfunzionanti o infetti mediante tecnica manuale

4. Bongiorno MG, Giannola G, Arena G, et al. Pacing and implantable cardioverter-defibrillator transvenous lead extraction. *Italian Heart J* 2005;6:261-266.
5. Padder T, Padder F, Kantharia B, et al. Pacemaker and ICD lead extraction – Our experience with 802 leads over an eleven-year period. NASPE Abstract session 27: *Devices – Tachycardia V: Extraction of pacemaker and ICD leads*. Friday, May, 10, 2002
6. Kay GN, Brinker JA, Kawanishi DT, et al. Risk of spontaneous injury and extraction of an active fixation pacemaker lead: Report of the Accufix Multicenter Clinical Study and Worldwide Registry. *Circulation* 1999;100:2344-2352.
7. Love C, Brinker J, Gross J, et al. Predictor of life-threatening and major intravascular extraction complications with an ACCU-FIX atrial J lead. NASPE Abstract Session: *Bradycardia III: Implantation and extraction issues in clinical pacing*. Friday, May 8, 1988.
8. Perucca A, Parravicini U, Iraghi G, et al. Il decubito tardivo della tasca pacemaker o defibrillatore impiantabile: Indagine epidemiologica di tre anni in Piemonte-Valle D'Aosta. *Ital Heart J Suppl* 2005;6:157-164.
9. Haies DL, Vletstra RE, Sharon Neubauer S. Snare retrieval of entrapped infect transvenous pacing leads to avoid thoracotomy. VIII World Symposium. *PACE* 1987;10. Part II.
10. Sonnhag C, Walfridsson H. Extraction of chronically infected pacemaker lead: Two cases with serious complications. *Europace* 1989, Monday, May 29. Abstract.
11. Soldati E, Bongiorno M, Arena G, et al. A ten years single-center in transvenous removal of pacing and defibrillating leads: Result of complication in more than 1000 leads. *NASPE Abstract session 27*. Friday, May,10, 2002.
12. Al Khadra AS, Wilkoff BL, Byrd CL, et al. Extraction of non-thoracotomy defibrillator leads using the Spectramed Laser Sheath: the US experience. *NASPE Abstract*, April 1998, Part 2.

Indirizzo per la corrispondenza

Giuseppe M. Calvagna
E-mail: gicalvagna@tiscali.it
Tel.: +39-0942-620006 / +39-0942-579214