



COMPLICANZE non infettive e/o malfunzionamenti dei sistemi di stimolazione cardiaca permanente:

Esperienza su 70 pazienti portatori di PM e/o ICD dall'anno 2002 all'anno 2008 per un totale di 114 elettrocateri e 9 corpi estranei e/o frammenti rimossi presso il Centro Unico Regionale dedicato

IMPORTANZA DELLA RIMOZIONE TRANSVENOSA

RIASSUNTO

Le complicanze non infettive nei portatori di PM/ICD, pur essendo numericamente inferiori alle infettive, devono essere considerate altrettanto pericolose per la salute dei pazienti. La presenza sul mercato di dispositivi sempre più sofisticati espone a complicanze e malfunzionamenti talora gravi. Sono stati valutati 70 pazienti, con complicanze non infettive, sottoposti a intervento di rimozione transvenosa secondo le Linee guida nazionali e internazionali. Sono stati rimossi in totale 114 elettrocateri e recuperati 9 frammenti o corpi estranei. Gli elettrocateri rimossi sono stati valutati per i seguenti parametri: modello e tipo di stimolazione, cause di malfunzionamento o complicanza, risultato finale. Dei 114 elettrocateri rimossi: 47 ventricolari, 35 atriali, 16 coil ventricolare, 13 da seno coronario, 3 VDD. Cause di malfunzionamento: 27 fratture parziali del rivestimento esterno o del conduttore; 18 fratture totali; 10 con soglie > di 3 V; 14 con impedenze > di 3000 mA; 8 con impedenze < di 200mA; 22 dislocazioni di cui 13 del seno coronario. Sono stati rimossi 5 elettrocateri in tre pazienti con diagnosi clinica di sindrome venosa ostruttiva grave. Sono stati recuperati 9 frammenti e/o corpi estranei: 5 frammenti spezzati di elettrocateri e 4 parti intravascolari di introduttore venoso centrale. La rimozione degli elettrocateri malfunzionanti o complicanti sindrome venose ostruttive, e il recupero dei frammento o corpi estranei endovasali o intracardiaci, ha permesso la risoluzione del 100% delle problematiche associate.

Un solo caso di complicanza grave con emopericardio drenato mediante pericardiocentesi.

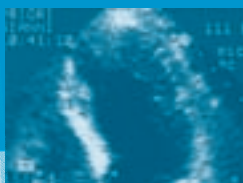
Parole chiave: rimozione elettrocateri da PM/ICD, impianto PM definitivi e ICD, complicanze, sepsi, malfunzionamenti, sindromi venose ostruttive.

SUMMARY

Although the most frequent indication for pacing and defibrillation lead extraction is infection, all implanted-device related complications are potentially harmful for the patient. The complexity of new devices with multiple leads exposes patients to more frequent and possibly more severe complications. We studied 70 patients with indications for lead extraction, other than infection, according to national and international

recommendations. Overall, we removed 114 leads and 9 fragments or components. Following variables were evaluated: device model and pacing mode, cause for malfunction and complications, outcome of the procedure. The transvenous leads to be removed were 47 ventricular, 35 atrial, 16 defibrillation coils, 13 coronary sinus and 3 ventricular leads for VDD pacing systems. Lead malfunctions were: 27 partial external insulation or lead body fractures, 18 complete fractures, 10 increases of pacing threshold > 3V; 14 impedances > 3000ohm, 8 impedances < 200ohm, 22 lead dislodgments (13 from coronary sinus). Moreover, 5 leads were extracted in 3 patients with diagnosis of severe obstructive venous syndrome. In addition to the complete lead extractions, 5 fragments of fractured leads were removed together with 4 components of venous introducer catheters. Successful extraction was achieved in all cases with full recovery from all associated complications. We reported only a major complication occurred in one patient who experienced pericardial effusion requiring drainage.

Key words: lead extraction, lead malfunctions, obstructive venous syndrome.



Introduzione

L'impianto di stimolatori cardiaci permanenti (PM) ha avuto negli ultimi anni un notevole incremento sia nel numero che nel tipo di procedura per l'ampliamento delle indicazioni cliniche.

Negli ultimi trent'anni si è rapidamente passati dal primo stimolatore (VVI) con funzione esclusivamente salvavita a stimolatori sempre più sofisticati e fisiologici (DDDR) e capaci di dare un grosso contributo al trattamento di patologie gravi e/o mortali quali la morte improvvisa (PM ICD) e lo scompenso cardiaco (PM ICD biv.).

Le numerose ditte produttrici hanno immesso sul mercato un'enorme varietà di modelli di pacemaker diversi per forma, dimensioni, spessore, materiali, indicazioni, resistenza e altrettanto numerosi elettrocateri variabili per lunghezza, rivestimenti, materiali ecc. I dispositivi impiantabili sono costituiti da due componenti fondamentali: la cassa del pacemaker e gli elettrocateri.

La *cassa del pacemaker* costituisce la componente più importante e voluminosa, prodotta esclusivamente in materiale metallico altamente resistente, impermeabile e anallergico viene alloggiata in regione pre o sottopettorale sinistra o destra, raramente in regione addominale mediante intervento chirurgico (Fig. 1). La cassa avvolge e protegge i circuiti elettrici favorendo il normale funzionamento di tutto il sistema. La sua forma ne facilita l'alloggiamento tra il muscolo e il sottocute riducendo al minimo utile lo spessore (Fig. 2).

Gli *elettrocateri* decorrono all'interno dei grossi vasi venosi collegati con il polo prossimale alla cassa pacemaker e con il polo distale all'endocardio atriale o ventricolare.

Il collegamento prossimale avviene attraverso spinotti o tip di collegamento serrati alla cassa del pacemaker mediante piccole viti metalliche, utilizzando un normale cacciavite di piccole dimensioni.

Il collegamento distale avviene mediante ancoraggio o fissaggio della punta dell'elettrocatero all'endocardio atriale o ventricolare utilizzando

due sistemi: passivo (sistema a barbe), attivo (vite detraibile).

Mentre per la cassa le varianti non elettriche, tra i numerosi modelli, sono legate principalmente alla forma e alle dimensioni, essendo i materiali di fabbricazione quasi del tutto simili tra di loro, questo non avviene per gli elettrocateri che presentano sicuramente più varianti, in base alla ditta costruttrice, con differenze notevoli sui materiali e nei sistemi d'assemblaggio delle varie componenti.

Gli elettrocateri di calibro variabile da 5 fr a 11 fr sono costituiti da: componenti fondamentali e materiali di supporto.

Le *componenti fondamentali* sono: il rivestimento esterno e il conduttore metallico.

Il rivestimento esterno è prevalentemente costituito da silicone o poliuretano con caratteristiche tecniche differenti. Il poliuretano negli ultimi anni è maggiormente utilizzato per la sua maneggevolezza e maggiore resistenza nel tempo. Attualmente si stanno vagliando nuovi mate-

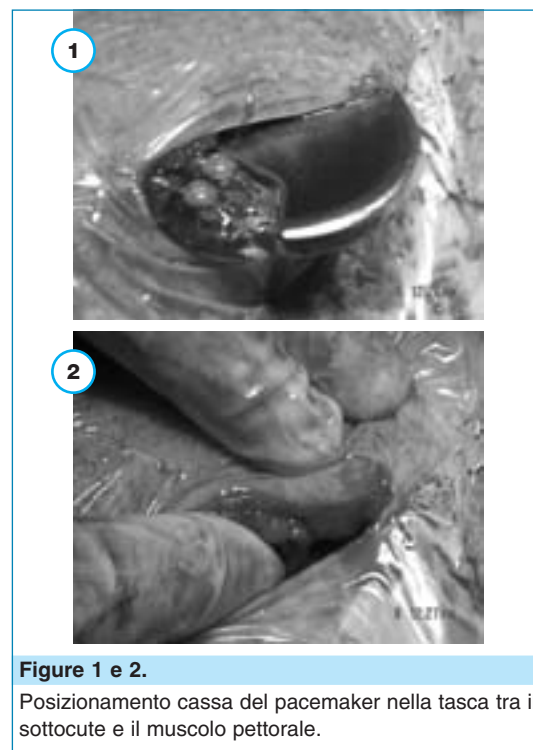

Figure 1 e 2.

Posizionamento cassa del pacemaker nella tasca tra il sottocute e il muscolo pettorale.

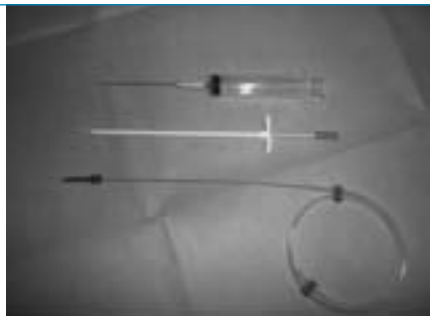

Figura 3.

Introduttore venoso centrale standard.

riali di rivestimento per aumentarne la maneggevolezza, ridurre la formazione di aderenze intravascolari, aumentare la resistenza alla trazione meccanica e ridurre al minimo il normale deterioramento. Il conduttore metallico con decorso a spirale collegato prossimamente alla cassa del pacemaker mediante spinotto o tip, e distalmente al tessuto endocardico mediante sistema a barbe o con vite detraibile. Il lume del conduttore metallico a spirale si presenta libero lungo l'intero decorso, dal tip all'estremità distale, per favorire il passaggio dello stiletto metallico utile al posizionamento dell'elettrocatteter.

Il *materiale di supporto* è costituito da: gli introduttori venosi, le maniche di sutura, il cacciavite stringispinotto, lo stiletto metallico.

Gli introduttori venosi sono progettati per agire come guaine di guida e/o guaine d'inserimento. Alcuni introduttori sono dotati di una banda radiopaca incorporata nel materiale della guaina, atta a identificare la posizione della punta distale della guaina stessa. Sono previsti per l'inserimento di cateteri a punta chiusa e cateteri a punta non rastremata, o di dispositivi per diagnostica e interventistica (Fig. 3). Il posizionamento delle guaine per l'accesso vascolare prevede l'utilizzo di tecniche standard, mediante puntura vascolare e introduzione di guida metallica a J (Figg. 4, 5 e 6).

Le maniche di sutura sono rinforzi tubolari regolabili che vengono posizionati sopra l'isolamento esterno dell'elettrocatteter. Servono a proteg-

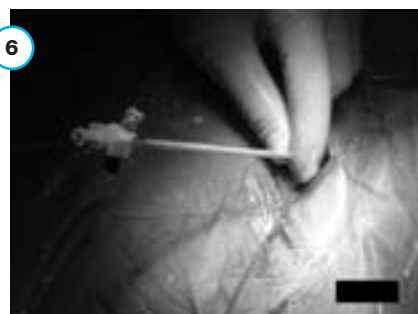



Figure 4, 5 e 6.

Puntura della vena succlavia sinistra e posizionamento di introduttore venoso mediante tecnica di Seldinger.

gerlo e assicurarlo al sito di entrata venosa dopo il fissaggio dell'elettrodo distale. L'uso delle maniche di sutura favorisce una maggiore durata dell'elettrocatteter e riduce la possibilità di danni strutturali causati da suture effettuate direttamente sul corpo dell'elettrocatteter.

Sono costituite da poliuretano o da silicone, di modesto spessore, mobili lungo tutto il decorso e con scanalature o solchi per favorire la tenuta del nodo di fissaggio (Figg. 7 e 8).

Il cacciavite serve per stringere lo spinotto o tip del polo prossimale dell'elettrocatteter e fissar-

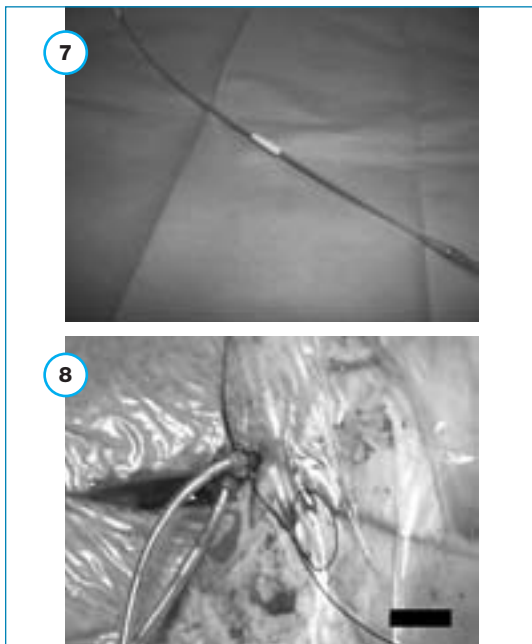


Figure 7 e 8.
Fissaggio di elettrocateretere al sito di entrata venosa mediante utilizzo di maniche di sutura.

lo alla cassa del pacemaker. Presenta un manico in materiale plastico a cui è fissato il piccolo cacciavite metallico (Fig. 9).

Gli stilette metallici sono acclusi alla confezione di ciascun elettrocateretere in varie rigidità. Gli stilette sono disponibili anche come accessori separati. Inserito nell'elettrocateretere, lo stiletto aiuta



Figura 9.
Utilizzo del cacciavite per il serraggio del tip alla cassa del pacemaker.



Figura 10.
Stiletto metallico inserito nel tip del coil ventricolare.

a posizionare la punta dell'elettrocateretere nel cuore. Presentano una lunghezza variabile da 59 cm a 90 cm, e una forma retta o a J per il posizionamento atriale (Fig. 10).

Un sistema completo di stimolazione cardiaca permanente presenta quindi numerose componenti meccaniche ed elettriche che lavorano in sinergia e che vengono sottoposte nel tempo a sollecitazioni esterne o interne che possono ridurre o interrompere il loro normale funzionamento. Le complicanze generali, acute e/o croniche, su pacemaker o ICD presentano un'incidenza di circa il 2-4% di tutti gli impianti annui.⁴

Le complicanze, non settiche, legate a malfunzionamento del pacemaker o degli elettrocatereteri hanno una incidenza compresa tra lo 0,5% e l'1% di tutte le complicanze.

Le complicanze dovute a malfunzionamenti che riguardano la cassa pacemaker e/o gli elettrocatereteri possono essere distinte in: primarie o secondarie.

Le complicanze primarie e secondarie sono diverse nei pacemaker o negli elettrocatereteri.

Complicanze della cassa del pacemaker

Primarie. Sono abbastanza rare e prevalentemente dovute a difetto di fabbricazione: difetti di trasmissione dei dati, difficoltoso passaggio o impossibilità di stringere lo spinotto prossimale dell'elettrocateretere per malfunzionamento delle viti metalliche, rottura delle vite durante la manovra di serraggio ecc.

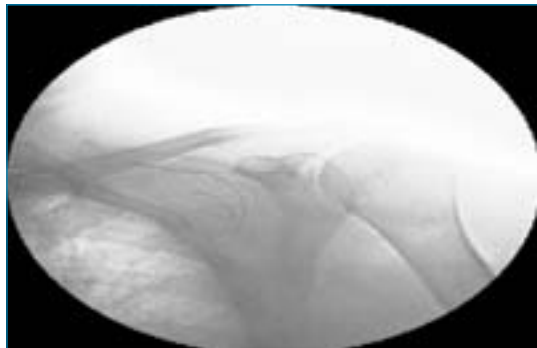


Figura 11.

Elettrocattetero fratturato e abbandonato in regione prepettorale sinistra senza migrazione intravasale dei capi liberi.




Figura 12.

Coil ventricolare con lesione parziale dell'estremità distale in presenza di shock elettrici inappropriati.

Secondarie. Possono essere in relazione con varie cause: onde elettromagnetiche, traumi, folgorazioni ecc.

Complicanze degli elettrocatteteri

Primarie. Sono prevalentemente dovute a difetti di fabbricazione: mancanza di lume interno o lume non praticabile agli stili metallici, difetti di retrazione della vite, lesioni radioscopicamente non visibili, shock elettrici inappropriati, difetti precoci e tardivi di sensing o pacing ecc.¹⁻³

Secondarie. Possono riguardare gli elettrocatteteri, il materiale di supporto o le strutture venose. Gli elettrocatteteri: lesione parziale del rivestimento esterno o del conduttore interno, frattura completa, a pieno spessore, dell'elettrocattetero con o senza migrazione dei capi liberi nel lume vasale o nelle cavità cardiache (Figg. 11 e 12), multiframmentazione dell'elettrocattetero spesso dovuta a maldestri tentativi di rimozione, disturbi tardivi di pacing e sensing, innalzamenti della soglia di stimolazione, shock elettrici inappropriati o inefficaci ecc.

Il materiale di supporto: rottura del cacciavite stringispinnotto, rottura e migrazione dell'introduttore venoso (Fig. 13)^{4,5} e/o perdita e migrazione intravascolare della guida a J (Fig. 14).

Sindromi ostruttive delle principali vene centrali superiori (giugulare interna destra o sinistra, succlavia destra o sinistra o cava superio-



Figura 13.

Componente intravascolare di introduttore venoso centrale.

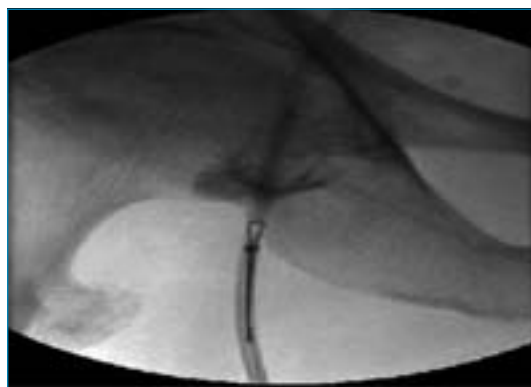


Figura 14.

Recupero mediante catetere a coppia della parte intravascolare di introduttore venoso centrale fratturato e dislocato in vena cava inferiore.

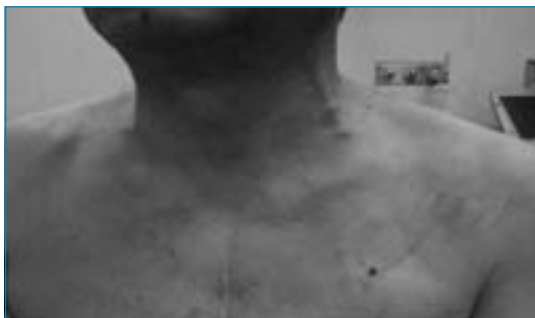

Figura 15.

Sindrome venosa ostruttiva della vena succlavia sinistra in paziente portatore di PM DDR. Tipica presenza di turgore secondario della vena giugulare.

re) da aderenze fibrocalcifiche e/o trombosi venosa (Fig. 15),⁶ impraticabilità venosa con impossibilità di poter eseguire un eventuale up grading o nuovo impianto omo e/o controlaterale ecc.

La presenza di malfunzionamenti su pacemaker ed elettrocateri è tutt'oggi una problematica abbastanza frequente con notevoli ripercussioni cliniche sui pazienti, ed economiche sia per le aziende sanitarie che per le ditte produttrici.

Se per i malfunzionamenti primari o secondari dei PM/ICD si prevede la sostituzione dello stesso in tempi brevissimi, per il malfunzionamento degli elettrocateri il problema potrebbe diventare molto più complicato, potendosi considerare l'ipotesi di una loro completa rimozione.⁶

L'intervento di rimozione transvenosa di elettrocateri da stimolazione cardiaca è sempre considerato un intervento molto cruento non esente da rischi talora mortali ed è quindi riservato soltanto a quei casi in cui l'abbandono è sconsigliato seguendo scrupolosamente le Linee guida nazionali ed internazionali.^{7,8,10,11}

Materiali e metodi

Presso la nostra Divisione di Cardiologia, la rimozione transvenosa degli elettrocateri viene pra-

ticata da 7 anni (2002-2008), utilizzando esclusivamente la tecnica transvenosa manuale.⁸⁻¹⁰ In tutti questi anni sono state eseguite un totale di 300 procedure di rimozione transvenosa su altrettanti pazienti, di cui 70 dovute esclusivamente a malfunzionamenti, frattura, abbandono o migrazione e sindromi venose ostruttive in totale assenza di complicanze settiche.

Di questi 70 casi sono stati valutati i seguenti parametri: cause di rimozione primarie e secondarie, modello degli elettrocateri rimossi, complicanze operatorie, riuscita dell'intervento.

Sono state seguite scrupolosamente le indicazioni alla rimozione degli elettrocateri malfunzionanti, in assenza di sepsi locale e generale, date dal protocollo nazionale (AIAC 2004) per l'esecuzione delle procedure, per la scelta dei materiali, per i criteri di selezione dei pazienti (Classe I e II), per la preparazione dell'operatore medico e del personale infermieristico in sala.¹¹⁻¹⁴

Per l'esecuzione degli interventi sono stati utilizzati i seguenti materiali:

- guaine dilatatrici di Byrd di calibro variabile da 7 fr a 16 fr prodotte dalla Cook Vascolar Inc. (Fig. 16);
- guide metalliche d'irrigidimento di lunghezza variabile da 50 cm a 90 cm;
- cateteri a cappio con inclinazione di 90° e diametro da 12 mm a 24 mm prodotti dalla Cook Vascolar Inc. e dalla Meditalia (Fig. 17);
- Tip Deflecting Wire Guide prodotte dalla Cook Vascolar Inc.⁶

L'équipe operatoria è composta da:¹¹

- cardiologo interventista specializzato in interventi di rimozione transvenosa di elettrocateri con all'attivo oltre 100 procedure in sala come primo operatore;
- 2 infermieri professionali specializzati in interventistica cardiovascolare con all'attivo almeno 50 procedure in sala;
- cardiocardiologo presente in sala o in stand-by;
- cardiocirurgo (o chirurgo toracico) in stand-by;
- tecnico di radiologia.



Figura 16.
Guaine dilatatrici di Byrd.

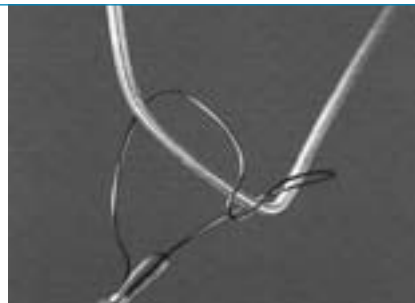


Figura 17.
Catetere a coppia per il recupero.

Risultati

Sono state eseguite 70 procedure totali su altrettanti pazienti.

Sono stati rimossi 114 elettrocateri e recuperati 9 tra frammenti e corpi estranei.

Totale elettrocateri rimossi: 114

a) Modello (Fig. 18):

- 41% ventricolari;
- 31% atriali;
- 14% coil ventricolari;
- 11% seno coronario;
- 3% stimolazione VDD.

b) Motivo della rimozione (Fig. 19):

- 16 % lesioni complete;
- 24% lesioni parziali;
- 19% dislocazioni;
- 9% per up grading;
- 12% aumento dell'impedenza > di 3000 V;
- 7% diminuzione dell'impedenza < di 200 V;

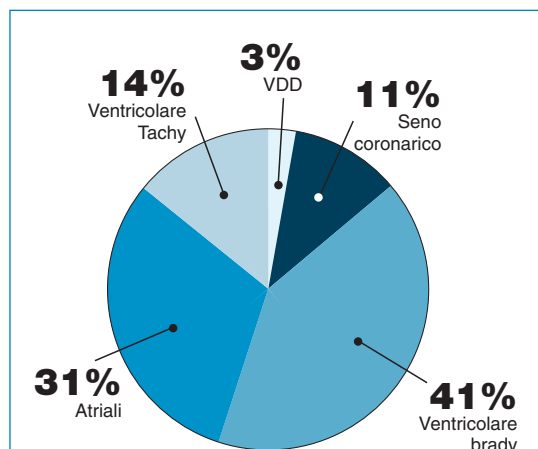


Figura 18.
Modello di elettrocateri rimossi.

- 9% aumento della soglia di stimolazione > di 3 mA;
 - 4% sindromi venose ostruttive.
- c) 27 elettrocateri (24%) con lesioni parziali (Fig. 20):
- 16 alla punto di fissaggio al pettorale;
 - 6 all'estremità distale nel tratto non superiore a 5 cm dalla punta;
 - 5 lesione del conduttore interno.
- d) 18 elettrocateri (16%) con lesioni complete (Fig. 21):
- 12 con lesione completa senza migrazione dei capi liberi;
 - 6 con migrazione intravascolare dei capi liberi.

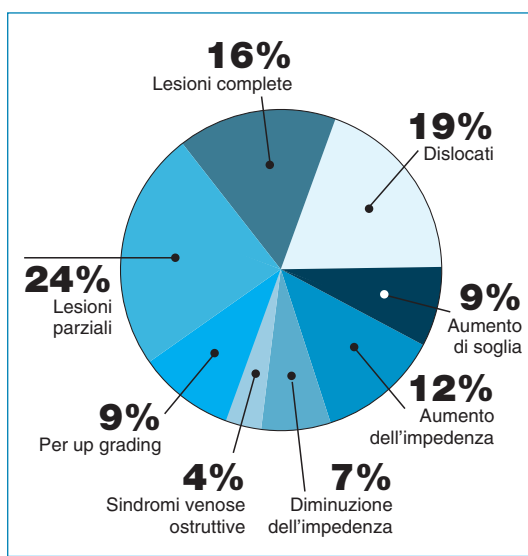


Figura 19.
Motivo della rimozione.

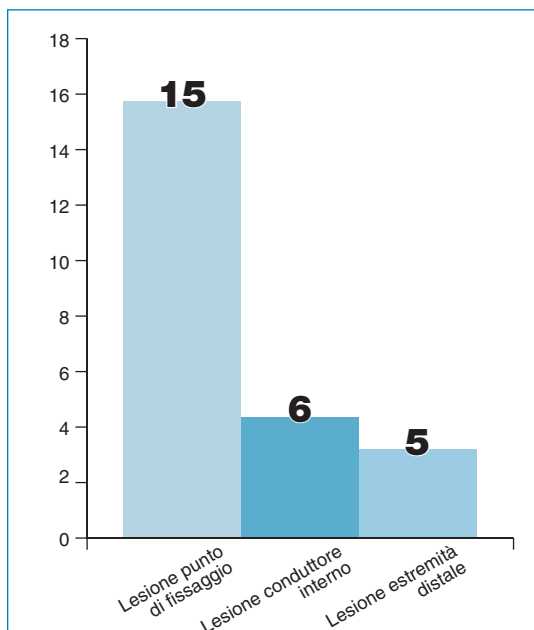


Figura 20.

Numero e tipo delle lesioni parziali.

- e) 22 elettrocateri (19%) dislocati (Fig. 22): tra questi tutti i 13 da stimolazione sinistra in seno coronarico.
- f) 10 elettrocateri (9%) con aumento della soglia di stimolazione > 3 V;
- g) 14 elettrocateri (12%) con aumento dell'impedenza > di 3000 mA;
- h) 8 elettrocateri (7%) con diminuzione dell'impedenza < di 200 mA;
- i) 5 elettrocateri (4%) rimossi in 3 pazienti con

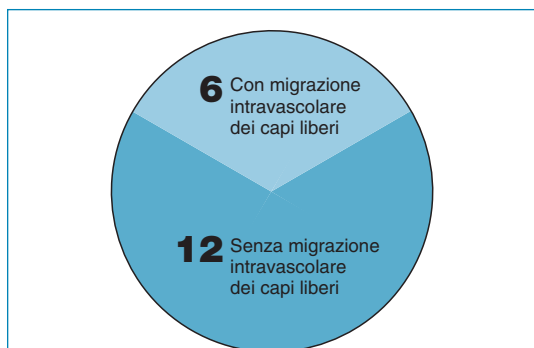

Figura 21.

Numero e tipo delle lesioni complete.

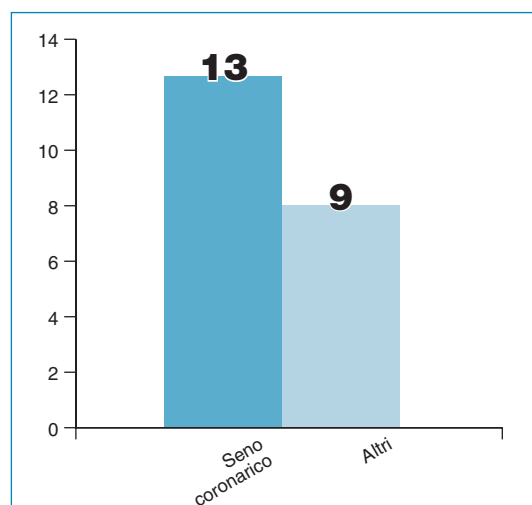


Figura 22.

Numero e tipo di recuperi endovascolari.

gravi sindromi venose ostruttive e compressione clinica locale e generale;

- l) 10 elettrocateri (9%) rimossi per facilitare o rendere possibile intervento di up grading.

Sono stati eseguiti inoltre i recuperi di: 5 frammenti di elettrocateri tutti dovuti a pregressi tentativi di rimozione per trazione meccanica e 4 corpi estranei tutti parti intravascolari di introduttori venosi centrali (Fig. 23).

È stata eseguita la rimozione completa di tutti gli elettrocateri malfunzionanti con un successo del 100 %.

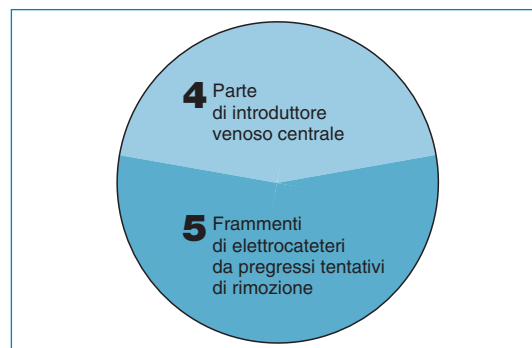


Figura 23.

Tipo di materiale intravascolare recuperato.

Unica complicanza grave un caso di emopericardio prontamente drenato nella stessa sala mediante pericardiocentesi.

Conclusioni

I malfunzionamenti primari e secondari degli elettrocateri da stimolazione cardiaca permanente, PM e ICD, sono notevolmente aumentati in questi ultimi anni.

Pur essendo quantitativamente meno numerosi delle complicanze infettive possono essere altrettanto pericolosi ponendo a grave rischio lo stato di salute del paziente.

Lo studio ha evidenziato un'ampia varietà di complicanze non infettive che vanno dalla dislocazione intracardiaca dell'estremità distale alla frattura completa dell'elettrocater con l'abbandono dei capi liberi nel lume vasale, dall'ostruzione completa del lume vasale con gravi ripercussioni locali e generali alla rottura e alla perdita intravascolare di parti di elettrocateri o di introduttori venosi.

La presenza di elettrocateri malfunzionanti, abbandonati, dislocati o frammentati espone il paziente alla possibilità di gravi complicanze talora mortali quali: sindromi ostruttive, trombosi, perforazioni cardiache, endocarditi infettive, tachiaritmie ventricolari maligne, shock elettrici inappropriati e ancora peggio inefficaci ecc. Sono di grande attualità i malfunzionamenti dei coil ventricolari prodotti da diverse ditte specializzate spesso attribuiti a più o meno evidenti difetti di fabbricazione.

In realtà nel nostro lavoro i malfunzionamenti attribuibili a evidenti e/o sicuri difetti di fabbricazione si sono rivelati essere una bassa percentuale dei casi, mentre si sono evidenziati una alta percentuale di casi di malfunzionamenti legati a traumatismo meccanico del sistema di rivestimento esterno e del materiale conduttore.

I tre casi di sindromi venose ostruttive con quadro clinico particolarmente grave si sono prontamente risolti dopo la rimozione completa degli elettrocateri, seguita da opportuno periodo di

trattamento anticoagulante con il ripristino del normale flusso sanguigno.

La rimozione transvenosa manuale degli elettrocateri, spesso essenziale nel risolvere i casi di malfunzionamento, è sempre considerata una manovra cruenta non esente da rischi operatori talora gravi o mortali e pertanto si consiglia di tenere sempre in considerazione i consigli delle Linee guida nazionali e internazionali nelle indicazioni all'intervento e nella formazione del personale medico-infermieristico.

Bibliografia

1. Mampieri M, Stazi F, Giudice GG. Storia naturale di un elettrocater atriale a J: l'accufix-Teletronics. *G Ital Aritmol Cardiol* 2005;2:102-105.
2. Personet V, Roelke M, Bernstein AD et al. Reduced frequency of retention wire fractures suggest that elective explantation of affected atrial leads is no longer indicated. *Clin Electrophysiol* 2000;23(3):380-383.
3. Tatou E, Lefez C, Reybet-Degal et al. Intrapulmonary artery and intrabronchial migration and extraction of a fragment of J shaped atrial pacing catheter. *Pacing Clin Electrophysiol* 1999;22(12):1829-1830.
4. Baronoswski L. Central venous access devices, current technologies, uses and management strategies. *J Intrav Nurs* 1993;16(3):167-194.
5. Newsome H, Armstrong C, Mayhall G. Mechanical complications from insertion of subclavian venous feeding catheters: comparison of de novo percutaneous puncture to change of catheter over guidewire. *J Pen* 1984;8:560-562.
6. Rossi P. "Hook catheter" technique for transfemoral removal of foreign body from right side of heart. *AJR* 1970;109:101-106.
7. Gazzo P, Valdata A, Bertoglio S, De Caro G. Recupero e riposizionamento di cateteri Port di silicone. *Radiologia medica* 1996;91(6):836-838.
8. Calvagna GM, Evola R. Rimozione transvenosa manuale di sistemi di stimolazione cardiaca permanente. Ruolo medico-infermieristico dalla preparazione alla convalescenza. *G Ital Aritmol Cardiol* 2008;2:49-52.
9. Bongiorni MG, Giannola G, Arena G, et al. Pacing et implantable cardioverter-defibrillator transvenous lead extraction. *Italian heart J* 2005;6:261-266.
10. Calvagna GM, Foti R, Lisi M, Evola R. Rimozione transvenosa di elettrocateri da pacemaker e/o ICD, malfunzionanti o infetti, mediante tecnica manuale. Esperienza di un unico Centro Regionale siciliano dedicato (2002-2007). *G Ital Aritmol Cardiol* 2007;4:30-35.
11. Soldati E, Bongiorni MG, Arena G, et al. A ten years

single center in transvenous removal of pacing and defibrillating leads: results of complication in more than 1000 leads. *NASPE abstract session 27*. Friday, May, 10, 2002.

12. Bongiorni MG, Gasparini G, Golzio PG, et al. La rimozione transvenosa di elettrocateri per stimolazione e defibrillazione cardiaca definitiva. Indicazioni, operatori, attrezzature e procedura secondo le raccomandazioni dell'AIAC. *G Ital Aritmol Cardiol* 2004;3:167-180.
13. Benci L. *Aspetti giuridici della professione infermieristica. Elementi di legislazione sanitaria*. Milano, McGraw-Hill 2005.
14. Diepenbrock NH. *Guida pratica in area critica*. Milano, McGraw Hill 2003.

INDIRIZZO PER LA CORRISPONDENZA

Giuseppe M. Calvagna
Ospedale San Vincenzo
Contrada Sirina
Taormina (ME)
Tel.: 0942-620006, 0942-579214
Cell.: 347-4800260
E-mail: gicalvagna@tiscali.it