

Angioplastica di ramo del **SENO CORONARICO** con pallone non compliant durante posizionamento di elettrocatetere ventricolare sinistro

Introduzione

Una delle principali cause di insuccesso di attuazione della terapia di resincronizzazione cardiaca (CRT) è rappresentata dall'impossibilità di un efficace posizionamento del catetere sinistro in un ramo collaterale del seno coronario (CS) correlato alle aree del ventricolo sinistro caratterizzate da desincronizzazione (vena target).^{1,2} La stenosi del ramo principale e/o delle sue collaterali rappresenta sicuramente la difficoltà più ostica. La sua incidenza è ancora sconosciuta e sembra presentarsi soprattutto in pazienti asintomatici con pregresso infarto del miocardio e/o chirurgia cardiaca e in quelli in cui era già stato posizionato precedentemente un altro elettrocatetere.³

Noi riportiamo il caso di un paziente con stenosi del seno coronarico e di un suo ramo laterale trattato con successo con procedura di angioplastica con pallone non compliant.

Caso

Maschio di 60 anni affetto da miocardiopatia dilatativa, blocco di branca sinistra (QRS di 180ms), FEVS 28% e da circa tre mesi scompenso cardiaco.

Nel 2001 al paziente è stato diagnosticato un linfo-

^oCasa di Cura Privata "Montevergine", Mercogliano (AV)

*Ospedale S. Maria dell'Olmo, Cava de' Tirreni, Salerno

[#]Boston Scientific CRM Italia

RIASSUNTO

Una delle principali cause di insuccesso di impianto di terapia di resincronizzazione cardiaca è rappresentata dalla stenosi dei vasi del seno coronarico che impedisce un opportuno posizionamento del catetere sinistro nel vaso target.

Questo lavoro descrive il caso di un paziente in trattamento con chemio e radioterapia, note come possibili cause di stenosi del sistema venoso, che sottoposto a impianto di resincronizzazione cardiaca, mostrava una stenosi di un ramo laterale del seno coronarico che impediva il passaggio dell'elettrocatetere sinistro.

La stenosi non rispondeva al trattamento con nitroglicerina, ma veniva trattata con successo con procedura di angioplastica con pallone non compliant, permettendo l'opportuno posizionamento dell'elettrodo sinistro.

In conclusione l'angioplastica con pallone non compliant dovrebbe essere considerata come trattamento delle stenosi coronariche nell'impianto di dispositivo per la resincronizzazione cardiaca.

Parole chiave: impianto resincronizzazione cardiaca, elettrocatetere seno coronarico, stenosi seno coronarico, angioplastica, pallone non compliant.

SUMMARY


One of the most frequent cause of CRT implant failure has been described in coronary sinus vein stenosis that prevent a proper lead placement in the target vein.

This report describes a patient treated with chemotherapy drugs and radiotherapy that has been described as one of the cause of vein stenosis, who underwent a CRT implant in the setting of severe stenosis in the lateral coronary vein that prevented passage of a left ventricular lead.

The stenosis was unresponsive to standard nitroglycerine treatment, but was successfully treated with a non compliant balloon dilatation that permitted a proper lead placement.

Venoplasty with non compliant balloon should be considered for the treatment of coronary vein stenosis during CRT device implantation.

Key words: cardiac resynchronization therapy implant, coronary sinus lead, coronary sinus stenosis, venoplasty, non compliant balloon.



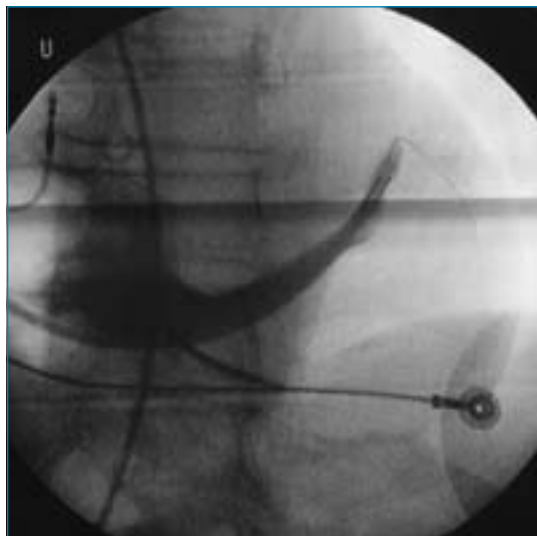


Figura 1.
Venogramma del seno coronario.

ma, per cui è stato trattato con chemio (adriamicina) e radioterapia al torace che, come documentato in letteratura, sono possibili cause di stenosi del sistema venoso coronario.^{4,5}

La venografia del seno coronarico evidenziava (Fig. 1) una stenosi del seno coronarico al terzo medio e di un ramo laterale con impossibilità a far procedere l'elettrocatteter Vsx. (Acuity Spiral 4591, 4 Fr Boston Scientific) su una guida (Whisper view DS 0,14", Guidant) precedentemente posizionata nel ramo laterale dopo iniezione nel vaso di 100 µg di nitroglicerina senza però ottenere modifiche angiografiche significative.

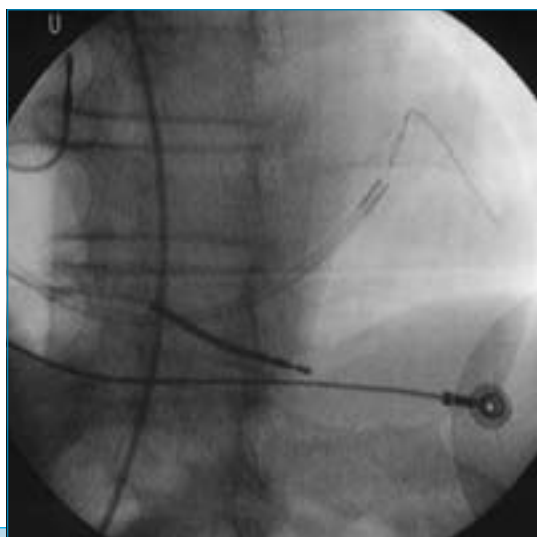


Figura 3.
Utilizzo del pallone non compliant.

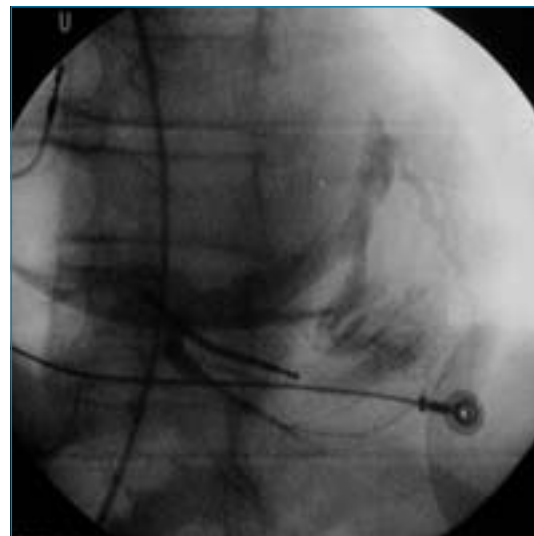


Figura 2.
Evidenza di dissezione del seno coronario.

Si sceglieva allora di tentare il posizionamento nel ramo posteriore, nonostante le sue piccole dimensioni, che purtroppo si disseccava immediatamente dopo aver introdotto la guida (Fig. 2); l'unica possibilità di posizionare l'elettrocatteter era quindi quella di eseguire un'angioplastica del seno coronarico e del suo ramo.

La procedura veniva effettuata con un pallone non compliant (Maverick 2,5 mm-15mm, Boston Scientific) gonfiandolo a 2 Atm per 2 minuti all'origine del ramo laterale del seno coronarico e nel ramo stesso (Fig. 3), manovra che ha permesso il posizionamento, senza difficoltà, dell'elettrocatteter nella porzione più distale del ramo (Figg. 4 e 5).

Discussione

L'incidenza di stenosi del seno coronario, come causa di insuccesso di attuazione della CRT, è ancora sconosciuta. Alcuni studi suggeriscono non più del 10% in pazienti generalmente asintomatici candidati alla CRT.

Oltre alle cause elencate nell'Introduzione, vanno considerate la chemioterapia, soprattutto con adriamicina e la radioterapia toracica.

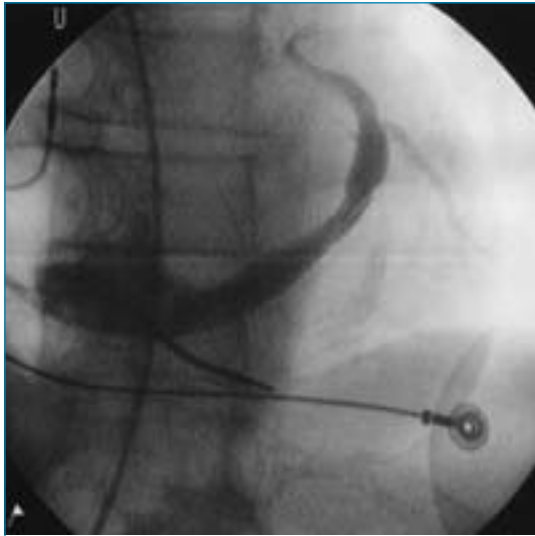


Figura 4.
Venogramma post insufflazione.

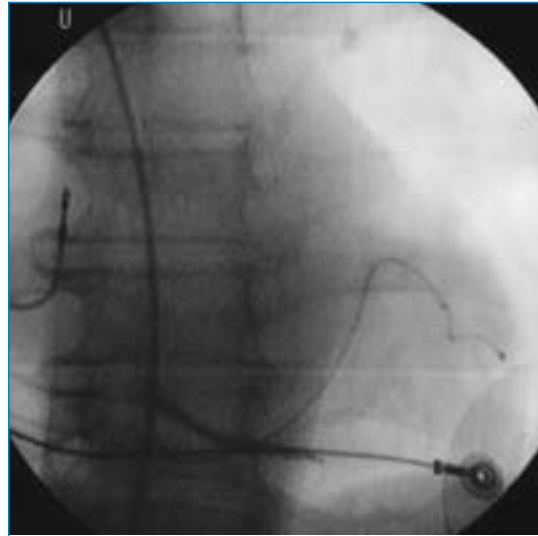


Figura 5.
Posizionamento dell'elettrocatteter.

Precedenti casi clinici pubblicati hanno dimostrato l'efficacia e la sicurezza dell'angioplastica del seno coronarico con pallone compliant e apposizione di stent che impedirebbero la dislocazione dell'elettrocatteter.⁶⁻⁷

Nel nostro caso abbiamo voluto dimostrare l'altrettanta efficacia dell'utilizzo di un piccolo pallone non compliant, prolungando però il tempo di insufflazione (2 minuti) che ci ha permesso di far proseguire l'elettrocatteter nel ramo con un margine di sicurezza sicuramente maggiore nel prevenire la rottura del vaso, dimostratosi particolarmente fragile in un soggetto sottoposto a chemio e radioterapia.⁸

Bibliografia

1. Kowalski O, Lenarczyk R, Prokopczuk J, Pruszkowska P, Zielińska T, Sredniawa B, Musialik-Lydka A, et al. Effect of percutaneous interventions within the coronary sinus on the success rate of the implantation of resynchronization pacemaker. *Pacing Clin Electrophysiol* 2006;29:1075-1080.
2. Abraham WT, Fisher WG, Smith AL, et al. Cardiac resynchronization in chronic heart failure. *N Engl J Med* 2002;346:1845-1853.
3. Greenberg JM, Mera FV, DeLurgio DB, Leon AR. Safety of implantation of cardiac resynchronization devices: A review of major biventricular pacing triads. *Pacing Clin Electrophysiol* 2003;26:952.
4. Cordiano V. Effetti collaterali della terapia dei lin-

- fomi. In: Cristallo A. (ed). *La medicina di laboratorio nella pratica medica*. Pavia, Selecta medica 2007.
5. Hutten BA, Prins MH, Gent M, Ginsberg J, Tijssen JGP, Buller HR. Incidence of recurrent thromboembolic and bleeding complications among patient with venous thromboembolism in relation to both malignancy and achieved international normal ratio: A retrospective analysis. *J Clin Oncol* 2000; 18:3078-3083.
6. Szilagyi S, Merkely B, Roka A, Zima E, Fulop G, Kutyifa V, Szucs G, et al. Stabilization of the coronary sinus electrode position with coronary stent implantation to prevent and treat dislocation. *J Cardiovasc Electrophysiol* 2007;18:303-307.
7. Van gelder B, Meijer A, Bastino P, Hendrix G, Bracke F, Successful implantation of coronary sinus lead, after stenting of a coronary vein stenosis. *Pacing Clin Electrophysiol* 2003;26:1904-1906.
8. Pradoni P, Lensing AWA, Piccioli A, Bernardi E, Simioni P; Girolami B. A recurrent venous thromboembolism bleeding complication during anticoagulant treatment in patients with cancer and venous thrombosis. *Blood* 2002;100:3484-3488.

INDIRIZZO PER LA CORRISPONDENZA

Natale Marrazzo
Laboratorio di Elettrofisiologia
Casa di cura "Montevergine"
Via M. Malzoni, Mercogliano (AV)
Tel.: 0825-705133
Fax: 0825-689022
E-mail: n.marrazzo@clinicamontevergine.it