Copyright - Il Pensiero Scientifico Editore downloaded by IP 3.133.119.66 Fri, 26 Apr 2024, 00:31:17

giac • Volume 12 • Numero 2 • giugno 2009

Caso clinico

*C.D. Dicandia^, P. Filannino^, P. Pitrone**

^Laboratorio di elettrofisiologia e cardiostimolazione, Anthea Hospital, GVM - Bari
*J & J engineering

Tachicardia Atriale Focale Sinistra: mappaggio e ablazione trans-catetere con RF con utilizzo del SISTEMA Carto

RIASSUNTO
Il caso clinico portato all'attenzione riguarda il trattamento risolutivo con l'ablazione transcatetere di una tachicardia atriale primitiva di difficile interpretazione all'ECG di superficie. Utilizzando la metodica tridimensionale e il mappaggio Carto è stato possibile sia definire con esattezza la sede sia ricostruire il circuito e il relativo meccanismo dell'aritmia.
Inoltre i tempi di scopia, notevolmente ridotti, e l'ausilio della tecnologia tridimensionale hanno permesso il successo e la rapidità del trattamento.
Parole chiave: tachicardia atriale, fluoroscopia, mappaggio non convenzionale.

SUMMARY
The clinical case we are interested in concerns the resolutive treatment trough transcatheter ablation of a primitive atrial tachycardia which has a difficult interpretation on surface ecg. By the tridimensional method and Carto mapping it was possible both, to define exactly the location and rebuilt the circuit and its corresponding arhithmic mechanism.
Moreover fluoroscopy time were notably reduced and the support of tridimensional technology has allowed the success and the rapidity of the treatment.
Key words: *atrial tachycardia, fluoroscopy, unconventional mapping.*



Introduzione

Nella pratica clinica di ogni giorno, accanto a elettrocardiogrammi di facile interpretazione, capita sempre più spesso di imbattersi in tachiaritmie sopraventricolari, spesso del tipo tachicardia atriale, la cui analisi del tracciato ECG a 12 derivazioni non sempre consente di localizzarne l'origine.[1] Talvolta la soluzione risulta difficile anche durante un accurato studio elettrofisiologico endocavitario. Infine, qualora si identifichi esattamente la sede e il meccanismo dell'aritmia diventa necessario effettuare un accurato mappaggio elettrofisiologico per capire il circuito di tali aritmie ed eseguire una terapia ablativa efficace. L'approccio fluoroscopio convenzionale talvolta presenta dei limiti legati essenzialmente alla risoluzione spaziale (bidimensionalità), alla difficoltà di riportarsi con precisione su una zona di interesse, un aumento dei tempi procedurali e non ultimo una elevata esposizione radiologica sia per il paziente sia per gli operatori.
Riportiamo brevemente un caso di tachicardia atriale ectopica sinistra risolta con l'ablazione trans-catetere con radiofrequenza (RF) dopo aver eseguito un mappaggio Carto durante tachicardia, anche dell'atrio destro.

Caso clinico

Un paziente di 71 anni, affetto da ipertensione arteriosa, giungeva alla nostra osservazione per cardiopalmo aritmico associato a episodi lipotimici e dispnea per sforzi moderati. In anamnesi riferiva diversi ricoveri per cardioversione elettrica di tachiaritmia sopraventricolare resistente alla terapia ma con recidiva dopo circa un mese. Due settimane prima era stato sottoposto ad ablazione trans-catetere mediante radiofrequenza di circuito di flutter atriale tipico con disconnessione dell'istmo cavo-tricuspidalico. Il paziente assumeva terapia farmacologica con propafenone 450 mg/die; l'ECG a 12 derivazioni, registrato all'ingresso, mostrava una tachicardia atria-

- Copyright - Il Pensiero Scientifico Editore downloaded by IP 3.133.119.66 Fri, 26 Apr 2024, 00:31:17

Figura 1.
ECG a 12 derivazioni della tachicardia atriale.

le con rapporto di conduzione variabile (prevalentemente 2:1) come mostrato in Figura 1. Veniva dunque posta indicazione allo studio elettrofisiologico endocavitario per una eventuale ablazione trans-catetere mediante radiofrequenza.
Attraverso la vena femorale destra sono stati introdotti un catetere decapolare 6F in seno coronarico (SC) e un catetere per il mappaggio e ablazione della tachicardia 7,5F con punta da 3,5 mm (Navistar Thermocool, Biosense Webster) in atrio destro. I segnali intracavitari (poligrafo Pruka 2.1) del SC registravano una tachicardia abbastanza regolare, con ciclo di circa 270 msec, e con attivazione praticamente sincrona dei diversi dipoli del seno coronarico: ciò suggeriva una possibile origine settale o postero-settale dell'aritmia, non consentendoci altresì di porre diagnosi di certezza sulla effettiva sede del focolaio ectopico, se in atrio destro o sinistro.
È stato quindi effettuato un mappaggio tridimensionale non fluoroscopico dell'aritmia in atrio destro utilizzando il sistema Carto (Biosense Webster), impostando come riferimento per il tempo di attivazione locale (LAT) l'elettrogramma atriale registrato dal dipolo distale del catetere in SC.
Al fine di ottenere una coerenza di attivazione elettrica dell'aritmia, l'annotazione dei punti costituenti la mappa è stata eseguita sempre sull'origine del segnale registrato dal dipolo distale del catetere ablatore, con l'aiuto del segnale unipolare dell'ablatore stesso. La densità dei punti è stata volutamente aumentata in corrispondenza della zona di maggiore precocità dell'impulso in modo tale da avere un maggiore dettaglio nell'intorno della zona di interesse: quest'ultima risultava essere a livello della zona mediale postero-settale dell'atrio destro (Fig. 2). Nonostante il segnale unipolare[2] dell'ablatore non

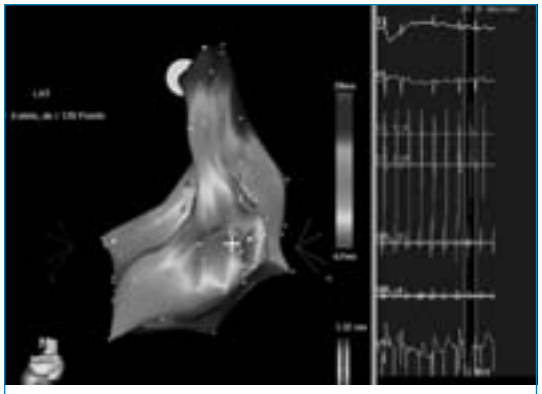

Figura 2.
Mappa 3D dell'atrio destro: maggiore precocità di attivazione a livello della zona mediale postero-settale.

- Copyright - Il Pensiero Scientifico Editore downloaded by IP 3.133.119.66 Fri, 26 Apr 2024, 00:31:17

fosse ottimale, si è comunque deciso di procedere a un tentativo di ablazione (43 °C, 30 Watt) nella zona target in atrio destro, risultato infine inefficace.
Raggiunto dopo puntura transettale l'atrio sinistro, è stato eseguito, sempre durante tachicardia, un nuovo mappaggio. La mappa di attivazione (LAT) Carto dell'atrio sinistro è stata associata a quella dell'atrio destro mappato in precedenza utilizzando lo stesso riferimento del seno coronarico, con l'obiettivo di confrontare l'attivazione elettrica di entrambe le camere cardiache. I punti Carto così acquisiti hanno evidenziato una zona di precocità nettamente superiore (Fig. 3) in atrio sinistro rispetto ai punti precedentemente acquisiti in atrio destro, confortati dalla presenza di un segnale unipolare ideale, caratterizzato dalla completa assenza dell'onda R. La zona target in atrio sinistro era pressoché corrispondente a quella precedentemente individuata con la mappa Carto in atrio destro. La mappa di propagazione confermava la presenza di un focolaio ectopico in atrio sinistro a livello della zona mediale postero-settale, adiacente l'imbocco delle vene polmonari di destra, con cono di uscita in atrio destro.

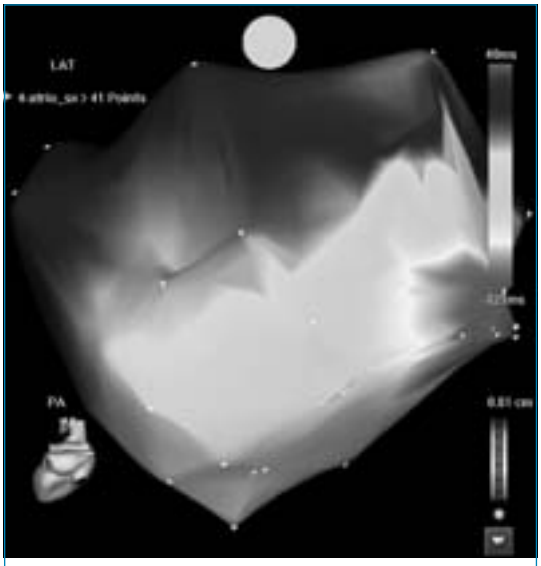

Figura 3.
Mappa 3D dell'atrio sinistro: precocità di attivazione elettrica nettamente superiore rispetto alla corrispondente posizione in atrio destro.

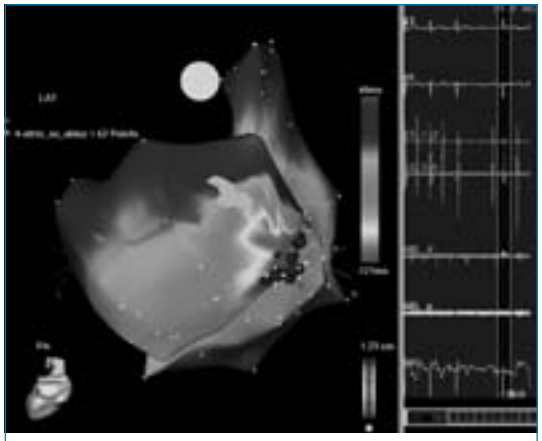

Figura 4.
Zona target dove è stata applicata la radio frequenza con interruzione dell'aritmia durante erogazione.

Confermata dunque la diagnosi di tachicardia focale sinistra e dettagliata (con l'acquisizione di più punti vicini) la zona di interesse, è stata erogata radiofrequenza nella zona target in atrio sinistro (43 °C, 30 Watt). Dopo 30 secondi di erogazione si è determinata la cessazione della tachicardia (Fig. 4), che risultava non più inducibile né alla stimolazione atriale programmata con singolo e duplice extrastimolo né alla stimolazione atriale in asincrono, sia di base sia durante infusione fino a 3 gamma di isoproterenolo.
A 5 mesi dalla procedura ablativa il paziente risulta asintomatico, all'ECG si registra ritmo sinusale confermato anche all'ECG delle 24 ore registrato dopo uno e tre mesi.

Discussione

Le tachicardie atriali possono riconoscere diverse cause tra cui patologie strutturali cardiache, altre aritmie atriali, o insorgere a seguito di interventi cardiochirurgici o essere la conseguenza di una pregressa ablazione in atrio sinistro per fibrillazione atriale. Tuttavia possono insorgere, come nel caso delle tachicardie atriali focali,

- Copyright - Il Pensiero Scientifico Editore downloaded by IP 3.133.119.66 Fri, 26 Apr 2024, 00:31:17

anche in cuori sani assumendo talvolta carattere incessante, con la possibilità di determinare una tachicardiomiopatia.

I farmaci antiaritmici hanno dimostrato una scarsa efficacia nel trattamento delle tachicardie atriali focali. L'ablazione transcatetere ha dimostrato di essere il trattamento di scelta per questo tipo di aritmie.[3,4] Tuttavia l'efficacia della procedura di ablazione può essere limitata dalla difficoltà di localizzare l'esatto sito di origine dell'aritmia nell'ambito di complesse strutture tridimensionali come le cavità cardiache atriali. Il mappaggio elettroanatomico 3D si è dimostrato molto utile nella localizzazione dei foci aritmogenici, guidandone con successo l'ablazione e semplificando la procedura.[5,6]

In questo studio viene descritta una procedura di ablazione che sicuramente è stata "facilitata" dall'utilizzo del mappaggio 3D. La corretta impostazione della finestra d'interesse[7] e il relativo set-up hanno permesso senza grandi difficoltà, e con abbastanza precisione, la ricostruzione di una mappa di attivazione e quindi di propagazione dando così importanti indicazioni su quella che doveva essere la zona target dell'ablazione.

Sicuramente uno studio completo della tachicardia con la metodica tradizionale, il suo entrainment, la localizzazione sinistra e l'erogazione di RF in fluoroscopia avrebbe portato allo stesso risultato, ma con l'approccio 3D con metodica Carto si è ugualmente riusciti nell'obiettivo in tempi molto più brevi e con un uso notevolmente ridotto della fluoroscopia.

Bibliografia

1. Chang KC, Chen JY, Lin YC et al. Usefulness of interatrial conduction time to distinguish between focal atrial tachyarrythmias originating from the superior vena cava and the right superior pulmonary vein. *J Cardiovasc Electrophisiol* 2008;19(12):1231-1235.
2. Weiss C, Willems S, Rueppel R, et al. Electroanatomical Mapping (Carto) of ectopic atrial tachycardia: impact of bipolar and unipolar local electrogram annotation for localization the focal origin. *J Interv Card Electrophysiol.* 2001;5(1):101-107.
3. Roberts-Thomson KC, Kistler PM, Kalman JM. Atrial tachycardia: mechanisms, diagnosis, and management. *Curr Probl Cardiol* 2005;30:529-573.
4. Lesh MD, Van Hare GF, Epstein LM, et al. Radiofrequency catheter ablation of atrial arrhythmias. Results and mechanisms. *Circulation* 1994;89:1074-1089.
5. Hoffmann E, Reithmann C, Nimmermann P, et al. Clinical experience with electroanatomic mapping of ectopic atrial tachycardia. *Pacing Clin Electrophysiol* 2002;25:49-56.
6. Natale A, Breeding L, Tomasoni G, et al. Ablation of right and left ectopic atrial tachycardias using a three-dimensional nonfluoroscopic mapping system. *Am J Cardiol* 1998;82:989-991.
7. De Ponti R, Verlato R, Bertaglia E, et al. Treatment of macro-re-entrant atrial tachycardia based on electroanatomic mapping: identification and ablation of the mid-diastolic isthmus. *Europace* 2007;9(7):449-457.

INDIRIZZO PER LA CORRISPONDENZA
Cosimo Dicandia
CdC Anthea Hospital, Bari
Tel.: 080-5644610570
Cell.: 3286118751
E-mail: cddicandia@gvm-ant.it